

Наказ Міністерства охорони  
здоров'я України  
від \_\_\_\_\_ № \_\_\_\_\_

**НОВИЙ КЛІНІЧНИЙ ПРОТОКОЛ**  
**СУДИННА ТРАВМА**

**2024**

## **Передмова мультидисциплінарної робочої групи**

Цей документ є перекладом JOINT TRAUMA SYSTEM НАСТАНОВИ З КЛІНІЧНОЇ ПРАКТИКИ (JTS CPG) *Vascular Injury (CPG ID: 46)*

### ***Судинна травма (ідентифікатор CPG: 46)***

Рекомендації щодо діагностики, обробки і хірургічного лікування пошкоджень судин у поранених внаслідок бойових дій, що були оновлені 12 серпня 2016 року.

Настанови з клінічної практики JTS спрямовані на зниження захворюваності та смертності, а також на підвищення виживаності всіх пацієнтів із травмами у воєнний і мирний час. Зазначено організаційний підхід для надання медичної допомоги пацієнтам із бойовими і небойовими травмами упродовж усього періоду лікування.

Завдання системи охорони здоров'я та кожного лікаря – зменшити попереджувані втрати, повернути пораненого військовослужбовця до служби або ж до соціального життя й родини. Основні виклики для будь-якої системи охорони здоров'я, і української зокрема: специфіка військової травми; раптовий ріст числа поранених; низька обізнаність лікарів із принципами хірургії травми. Впровадження в повсякденну практику клінічних настанов, протоколів лікування – це один зі способів покращити якість допомоги при бойовій травмі та зменшити попереджуванні втрати. Рекомендації, які публікує Joint Trauma System на порталі Deployed Medicine, – це золотий стандарт для країн Північноатлантичного Альянсу. З усього масиву клінічних настанов, протоколів, наукових публікацій Joint Trauma System найретельніше відбирає доказову літературу, здобуті уроки та агрегує думки провідних експертів з бойової травми. Переклад настанов Joint Trauma System та затвердження їх у формі нових клінічних протоколів – це найшвидший на сьогодні спосіб удосконалити надання допомоги пораненим, що дасть змогу кожному шпиталю та кожній цивільній лікарні швидко і просто, з юридичної точки зору, впроваджувати найкращі у світі практики лікування бойової травми. Новий клінічний протокол затверджують без жодних адаптацій та змін, а відтак він може містити певні неточності, пов'язані з нюансами перекладу, розбіжностями в термінології, усталених словосполученнях і виразах. Також можуть даватися ознаки відмінності в організаційних аспектах надання медичної допомоги. Звісно, новий клінічний протокол не підміняє собою ані клінічне мислення, ані здоровий глузд. Ми даємо цей інструмент нашим розумним і досвідченим колегам-клініцистам і переконані, що кожен із вас, хто читатиме ці протоколи, дасть раду з усіма неточностями й нюансами. В цьому та інших протоколах рекомендації щодо обсягу допомоги, на різних рівнях не мають сприйматися як догма. Треба брати до уваги розбіжності у визначеннях в силах, засобах на різних рівнях допомоги (екстренна, первинна, спеціалізована) в українському та американському війську. Організація роботи залежатиме від тактичної ситуації, наявних сил та засобів, рішення командування.

Разом із тим нові клінічні протоколи дозволять колегам ознайомитись із суто медичною специфікою надання допомоги при бойовій травмі в країнах НАТО, а також дадуть уявлення про організацію цієї допомоги. Рано чи пізно «армії добра» боротимуться разом, і ми прийдемо до спільного медичного стандарту з країнами Альянсу. Тому затвердження нових клінічних протоколів від Joint Trauma System – це наш крок до ознайомлення та впровадження найкращих стандартів в нашу щоденну практику. І це дасть можливість кожному лікарю в кожній цивільній лікарні або ж шпиталі, лікувати поранених військових за найкращими практиками НАТО вже сьогодні.

### **Розробники:**

Дубров Сергій Олександрович	перший заступник Міністра охорони здоров'я України, голова робочої групи;
Лінчевський Олександр Володимирович	старший лікар-хірург Військово-медичного управління Служби безпеки України, лікар-хірург медичного центру «Добробут», заступник голови робочої групи з клінічних питань (за згодою);
Гаращук Олександр Віталійович	лікар-нейрохірург відділення політравми комунального неприбуткового підприємства «Київська міська клінічна лікарня № 17» (за згодою);
Григоровський Володимир Валерійович	старший ортопед-травматолог Військово-медичного управління Служби безпеки служби України (за згодою);
Гуменюк Костянтин Віталійович	головний хірург Збройних Сил України, Командування Медичних сил, полковник медичної служби (за згодою);
Данилюк Олександр Мирославович	офіцер відділу евакуації Центрального лікувально - евакуаційного управління Командування Медичних сил Збройних Сил України (за згодою);
Денисюк Максим Володимирович	асистент кафедри анестезіології та інтенсивної терапії Національного медичного університету імені О.О. Богомольця;
Деркач Роман Володимирович	головний лікар державної установи «Інститут травматології та ортопедії Національної академії медичних наук України» (за згодою);
Спіцин Віталій Євгенович	лікар-анестезіолог Військово-медичного управління Служби безпеки України, лікар-анестезіолог медичного центру «Добробут» (за згодою);
Ульянова Надія Анатоліївна	завідувач відділу посттравматичної патології ока державної установи «Інститут очних хвороб і тканинної терапії імені

В.П. Філатова Національної академії медичних наук України» (за згодою);

### Методологічний супровід та інформаційне забезпечення

Гуленко Оксана Іванівна      начальник відділу стандартизації медичної допомоги державного підприємства «Державний експертний центр Міністерства охорони здоров'я України», заступник голови робочої групи з методологічного супроводу.

<b>JOINT TRAUMA SYSTEM</b>		<b>НАСТАНОВИ З КЛІНІЧНОЇ ПРАКТИКИ (JTS CPG)</b>	
		<p><b>Судинна травма (ідентифікатор CPG: 46)</b></p> <p>Ці настанови CPG містять рекомендації щодо діагностики, обробки і хірургічного лікування пошкоджень судин у поранених внаслідок бойових дій.</p>	
<b>Автори</b>			
Col Todd Rasmussen, USAF, MC CAPT Zsolt Stockinger, MC, USN CDR Jared Antevil, MC, USN LTC Christopher White, MC, USA		CDR Nathaniel Fernandez, MC, USN MAJ Joseph White, MC, USA LTC Paul White, MC, USA	
Дата першої публікації: 18 грудня 2004 р.	Дата публікації: 12 серпня 2016 р.	Нова редакція CPG заміняє редакцію від 07 червня 2012 р.	

### Зміст

Вихідна інформація.....	6
Епідеміологія судинної травми .....	6
Рівні надання допомоги при судинній травмі .....	6
Діагностування судинної травми.....	7
Загальні принципи лікування судинної травми .....	9
Моніторинг покращення показників (ПП) .....	9
Цільова популяція .....	9
Мета (очікувані результати).....	9
Кількісні показники результативності / дотримання рекомендацій.....	10
Джерело даних.....	10

Системна звітність і частота звітування .....	10
Обов'язки .....	10
Література .....	11
Додаток А. Судинна травма кінцівки	
Верхня кінцівка	
Нижня кінцівка	
Додаток В. Судинна травма тулуба	
Додаток С. Судинна травма в ділянці шиї	
Додаток D. Різне	
Травми великих вен	
Перев'язування судин	
Катетери Фогарті для тромбектомії	
Тимчасові судинні шунти	
Судинні травми у дітей	
Ендоваскулярні процедури і фільтри нижньої порожнистої вени	
Використання судинних протезів	
Забір і використання аутологічної вени	
Покриття м'якими тканинами і порушення анастомозу	
Використання антикоагулянтів/рекомбінантного фактора VII	
Перелік травма-специфічних ендоваскулярних засобів у табличному форматі	
Додаток Е. Додаткова інформація щодо застосування за незатвердженими показаннями згідно з СРГ	

## ВИХІДНА ІНФОРМАЦІЯ

Лікування судинних травм у поранених внаслідок бойових дій може бути складним завданням з огляду на обмежені ресурси та вимагає від хірурга не тільки технічних навичок, але й здатності приймати обґрунтовані рішення про те, коли виконувати тимчасові заходи, а коли — повну корекцію. Хірурги в закладах II та III рівня повинні добре володіти навичками із застосування судинних шунтів як засобу стабілізації поранених у критичному стані та передавати їх у заклади вищого рівня. Враховуючи зміни у глобальних конфліктах, хірурги в закладах II рівня можуть зіткнутися з потенційними перешкодами для своєчасної евакуації пацієнта або бути змушеними оперувати на місці без доступу до закладу III рівня. Вони також повинні володіти навичками для остаточного хірургічного лікування певних поширених судинних травм або таких травм, що становлять загрозу для життя або збереження кінцівки.

## ЕПІДЕМІОЛОГІЯ СУДИННОЇ ТРАВМИ

Судинні травми у сучасних збройних конфліктах виникають у п'ять разів частіше, ніж у попередніх війнах; одне із п'яти (20 %) бойових поранень класифікується як неуточнена кровотеча, що вказує на наявність значної втрати крові. Враховуючи коди специфічних пошкоджень судин або їх реконструкцій, частота судинної травми під час OIF (Operation Iraqi Freedom) та OEF (Operation Enduring Freedom) становила 12 %, що на 1–3 % вище, ніж під час Другої світової війни та корейської і в'єтнамської воєн.<sup>1</sup> Пошкодження судин кінцівок становлять 70–80 % судинних травм, тоді як 10–15 % локалізуються в ділянці шиї, а 5–10 % — у тулубі.<sup>1-3</sup> Однією з найімовірніших основних причин збільшення частки судинних травм є широке впровадження бойової медичної підготовки та використання турнікетів. Поранених, які під час попередніх збройних конфліктів померли б на полі бою, тепер доставляють до місця надання медичної допомоги.

## РІВНІ НАДАННЯ ДОПОМОГИ І СУДИННА ТРАВМА

При лікуванні судинної травми заклади кожного рівня виконують властиві тільки для свого рівня заходи.<sup>3</sup>

- **I рівень.** Зупинка кровотечі (пряме затискання, турнікет або місцевий гемостатичний засіб) або інші втручання для порятунку життя та початок евакуації.

- **II рівень.** Тривалість операцій у прифронтових закладах є скороченою (до 1 години), проте втручання у зв'язку із пошкодженням судин кінцівки має велике значення для можливого збереження кінцівки. Прийнятним заходом із контролем пошкоджень є первинна ампутація або перев'язування, якщо наявні інші поранення, що становлять загрозу для життя, або пацієнт перебуває у термінальному стані. Проте якщо доцільними є заходи зі збереження кінцівки, рекомендується розпочати базові процедури, в тому числі зняття турнікета, обстеження і контроль судинної травми, видалення згустка крові (тромбектомія) та введення гепаринізованого фізіологічного розчину через вхідні й вихідні судини. Після цього можна відновити кровотік за допомогою тимчасового судинного шунта

із подальшою фасціотомією та переходом до медичної евакуації. При встановленні тимчасового шунта як початкового лікування проксимальної судинної травми кінцівки спостерігається дуже висока частота успішного збереження кінцівки, тоді як стала прохідність шунта зберігається до 12 годин.<sup>4,5</sup> Проте досвід застосування шунтів без системної антикоагуляції протягом більш тривалих періодів є обмеженим, а ризик тромбозу шунта є помітно вищим після 12 годин.<sup>6,7</sup> Якщо передбачається значна затримка виконання остаточної судинної реконструкції, хірурги в закладі II рівня повинні розглянути можливість виконання остаточного ушивання/реконструкції або перев'язування, залежно від стабільності пацієнта і досвідченості хірурга.

- **III рівень.** У закладах цього рівня слід зняти турнікет (турнікети) і тимчасові судинні шунти, встановлені в закладах попередніх рівнів, після чого виконати остаточну судинну реконструкцію з використанням підшкірних вен. Якщо відповідних аутологічних вен немає, можна використати синтетичну трубку із політетрафторетилену (PTFE). Під час аеромедичної евакуації виконати обстеження кінцівки буде складно, тому хірурги в закладах III рівня повинні забезпечити належну перфузію кінцівки, а також виконати фасціотомію і висічення рани. У закладах цього рівня прийнятним заходом у рамках підходу із контролем пошкоджень є первинна ампутація або перев'язування, якщо є інші поранення, що становлять загрозу для життя, або якщо пацієнт у передсмертному стані.

- **IV рівень.** Огляд виконаної судинної реконструкції, в тому числі ретельна оцінка поранень м'яких тканин та адекватності покриття м'якими тканинами в операційній перед подальшою медичною евакуацією.

- **V рівень (Continental United States, CONUS).** У закладах цього рівня виконується огляд виконаної судинної реконструкції за допомогою дуплексного УЗД або ангіографії СТА8, а також оцінка поранень м'яких тканин та адекватності покриття м'якими тканинами. Ангіографія особливо корисна для виявлення менш очевидних пошкоджень судин (наприклад травматичної псевдоаневризми, артеріовенозної фістули) після вибухової травми.<sup>9</sup> У деяких випадках виникає потреба виконати ревізію реконструкцій, у яких виявлено стеноз або неадекватне покриття м'якими тканинами, що наражає судини на ризик інфекції та розриву.<sup>10</sup> Зрештою, у закладі цього рівня можна виконати відкладену реваскуляризацію життєздатних кінцівок зі слабкою перфузією, де в рамках початкового лікування було обрано перев'язування.

## ДІАГНОСТУВАННЯ СУДИННОЇ ТРАВМИ

**1. У разі беззаперечних ознак, таких як кровотеча, виражена ішемія, тремтіння при пальпації або гематома, площа якої збільшується, вимагається невідкладне втручання в операційній, що передбачає, як правило, обстеження місця поранення із забезпеченням широкого доступу для контролю судин. Ішемія в цій ситуації визначається як відсутність доплерівського сигналу в кінцівці після декількох спроб упродовж певного часу, в тому числі після початку реанімаційних**

заходів і зігрівання. Якщо є беззаперечні ознаки поранення, потреба виконувати інші діагностичні обстеження (такі як КТ ангіографія або звичайна ангіографія) є обмеженою, оскільки вони забирають додатковий час, тоді як отримані результати цих обстежень можуть ускладнити прийняття рішень.<sup>3,11,12</sup>

**2. У разі непевних ознак, таких як значна кровотеча в анамнезі, близькість ушкодження до великих судин (характер перелому, зміщення, проникаюче поранення або вибухова травма), утворення синців чи гематома, або сумнівів щодо наявності або відсутності пульсу, що прощупується, слід виконати інше діагностичне обстеження.** Зазвичай таким діагностичним обстеженням є доплерівське дослідження із обчисленням, за можливості, індексу ураженої кінцівки, а також КТ ангіографія чи звичайна ангіографія у разі підозри на судинні травми тулуба та (або) кінцівок, якщо ці методи доступні.

**3. Індекс ураженої кінцівки** схожий на щиколотково-плечовий індекс і обчислюється з використанням манжети для вимірювання артеріального тиску та доплерівського дослідження. Перший крок полягає у визначенні тиску, при якому доплерівський артеріальний сигнал повертається в уражену кінцівку після здування манжети; цей показник використовується як чисельник рівняння. Після цього манжету і доплер розміщують на неушкоджену кінцівку, в ідеалі на неушкоджену верхню кінцівку, і як знаменник рівняння записують тиск, при якому доплерівський артеріальний сигнал повертається після здування манжети. Нормою вважається індекс ураженої кінцівки, що перевищує 0,90, і з високою специфічністю виключає велику судинну травму кінцівки.<sup>13</sup>

**4. Доцільність ангіографії для діагностики бойової судинної травми кінцівки є обмеженою,** що частково пояснюється браком доступу до візуалізаційних методів або їхньою незадовільною якістю в середовищі з обмеженим забезпеченням. Крім того, звуження судин кінцівки, пов'язане із шоком і гіпотермією у поранених молодого віку, може викликати появу неоднозначних або хибнопозитивних результатів ангіографії. Найбільш доцільно використовувати ангіографію в умовах численних проникаючих поранень однієї кінцівки; ангіографію слід виконувати через розріз у стегновій артерії, а для введення контрастної речовини слід використовувати «голку-метелик» калібром 19–21. У більшості випадків можна відмовитися від ангіографії та виконати розріз для доступу до відповідного сегмента із подальшим перев'язуванням, шунтуванням або ушиванням судинної травми.

**5. Комп'ютерно-томографічна ангіографія (КТ ангіографія)** дедалі частіше використовується в сучасних бойових середовищах і є найбільш доцільною при діагностиці та сортуванні поранень тулуба і шиї. Сьогодні вже є повідомлення про використання КТ ангіографії для оцінки судинної травми кінцівки, проте такий спосіб використання слід розглядати як допоміжний, оскільки його повну користь ще не підтверджено. При обстеженні поранень тулуба і шиї КТ ангіографія демонструє чутливість 80 %.<sup>14,15</sup> Крім того, для отримання якісних і змістовних



зображень цей метод вимагає додаткового часу, введення внутрішньовенної контрастної речовини і кваліфікованого персоналу.

### **ЗАГАЛЬНІ ПРИНЦИПИ ЛІКУВАННЯ СУДИННОЇ ТРАВМИ**

У більшості фронтних хірургів, що не спеціалізуються у судинній або серцево-торакальній хірургії, досвід у сфері судинної хірургії буде обмеженим. Перед направленням до місця дислокації підготовка хірургів має зосереджуватися на базових принципах лікування судинних травм, у тому числі таких темах, як забезпечення адекватного доступу, проксимальний і дистальний контроль, висічення судин до життєздатної тканини, створення анастомозу без натягу, ушивання або шунтування, а також адекватне закриття життєздатною тканиною. Найскладніший аспект лікування бойової судинної травми загалом пов'язаний із доступом до судин. Оскільки більшість таких поранень стосуються судин, що раніше були в нормальному здоровому стані, ушивання судини і встановлення шунта зазвичай становлять просте технічне завдання. Проте у випадку знищення тканин, гематом, спотворених анатомічних орієнтирів та потенційної відсутності пульсу, що прощупується, навіть у досвідчених хірургів можуть виникнути складності із виявленням бойової судинної травми та забезпеченням адекватного доступу до неї. Для хірургів, які готуються до відправлення в зону бойових дій, надзвичайно корисними будуть методики та «важливі моменти» в [Додатку А](#) і [Додатку В](#), проте перед відправленням хірурги також повинні максимально використовувати можливості для повторення анатомічного доступу за допомогою кадаверного матеріалу, симуляцій та відео ресурсів. Крім того, для всіх хірургів у зоні бойових дій має бути забезпечений постійний доступ до атласу з питань судинної хірургії і доступу до судин.

### **МОНІТОРИНГ ПОКРАЩЕННЯ ПОКАЗНИКІВ (ПП)**

#### **ЦІЛЬОВА ПОПУЛЯЦІЯ**

- Усі пацієнти із проникаючим пораненням кінцівки вище від коліна/ліктя із кодом AIS  $\geq 2$  або діагностованим заднім вивихом колінного суглоба.
- Усі пацієнти із діагностованим пошкодженням великої артерії або вени (підключична, пахвова, каротидна, плечова, загальна стегнова, поверхнева стегнова, підколінна, загальна клубова, зовнішня клубова, внутрішня клубова, аорта, порожниста вена, ворітна вена, печінкова артерія, брижова артерія, ниркова артерія).

#### **МЕТА (ОЧІКУВАНІ РЕЗУЛЬТАТИ)**

1. Для всіх пацієнтів із проникаючим пораненням кінцівки вище від коліна/ліктя із кодом AIS  $\geq 2$  або діагностованим заднім вивихом колінного суглоба задокументовано індекс ураженої кінцівки.

2. Для всіх пацієнтів із проникаючим пораненням кінцівки вище від коліна/ліктя із кодом AIS  $\geq 2$  або діагностованим заднім вивихом колінного суглоба задокументовано неврологічне і судинне обстеження.

3. Усім пацієнтам із діагностованим пошкодженням великої артерії або вени виконано реваскуляризацію (шунтування чи ушивання) або перев'язування у місці надання першої хірургічної допомоги (чи задокументовано обґрунтоване пояснення затримки) перед направленням до закладу наступного рівня.

4. Усім пацієнтам із діагностованим пошкодженням великої артерії або вени, яким виконано реперфузію (шунтування або ушивання), цю процедуру здійснено не пізніше 4 годин після поранення.

### **КІЛЬКІСНІ ПОКАЗНИКИ РЕЗУЛЬТАТИВНОСТІ / ДОТРИМАННЯ РЕКОМЕНДАЦІЙ**

1. Кількість і відсоток пацієнтів із цільової популяції, у яких задокументовано індекс ураженої кінцівки.

2. Кількість і відсоток пацієнтів із цільової популяції, у яких задокументовано проведення неврологічного і судинного обстеження.

3. Кількість і відсоток пацієнтів із цільової популяції, яким було виконано реваскуляризацію (шунтування, ушивання, перев'язування) перед відправленням у заклад наступного рівня.

4. Кількість і відсоток пацієнтів із цільової популяції, яким було виконано реперфузію (шунтування чи ушивання) або перев'язування не пізніше 4 годин після поранення.

### **ДЖЕРЕЛО ДАНИХ**

- Карта пацієнта
- Реєстр травм Міністерства оборони (Department of Defense Trauma Registry, DoDTR)

### **СИСТЕМНА ЗВІТНІСТЬ І ЧАСТОТА ЗВІТУВАННЯ**

Згідно з цими Настановами, вказане вище становить мінімальні критерії моніторингу ПП. Системна звітність виконуватиметься щороку; додатковий моніторинг ПП та заходи із системної звітності можна виконувати залежно від потреб.

Системний перегляд та аналіз даних виконуватиме керівник Joint Trauma System (JTS) та Відділ покращення показників JTS.

### **ОБОВ'ЯЗКИ**

Керівник травматологічної бригади відповідає за ознайомлення з цими Настановами, належне дотримання вказаних у ньому вимог та моніторинг ПП на місцевому рівні.

**ЖИТЕПАТЫПА**

1. White JM, Stannard A, Burkhard GE, Eastridge BJ, Blackbourne LH, Rasmussen TE. The epidemiology of vascular injury in the wars in Iraq and Afghanistan. *Ann Surg* 2011;253:1184-9.
2. Clouse WD, Rasmussen TE, Peck MA, Eliason JL, Cox MW, Bowser AN, Jenkins DH, Smith DL, Rich NM. Current in theater management of wartime vascular injury: a report from Operation Iraqi Freedom. *J Am Coll Surg.* 2007; 204(4):625-632.
3. Rasmussen TE, Clouse WD, Jenkins DH, Peck MA, Eliason JL, Smith DL. Echelons of care and the management of wartime vascular injury: A report from the 332nd EMDG/ Air Force Theater Hospital Balad Air Base Iraq. *Persp Vasc Endovasc Surg.* 2006;18(2):91-99.
4. Taller JT, Kandar JP, Greene JA, Moore RA, Blankenship CL, Dabrowski P, Sharpe RP. Temporary vascular shunts as initial treatment of proximal extremity vascular injuries during combat operations: the new standard of care at echelon II facilities? *J Trauma* 2008;65:595-603
5. Rasmussen TE, Clouse WD, Jenkins DH, Peck MA, Eliason JL, Smith DL. The use of temporary vascular shunts as a damage control adjunct in the management of wartime vascular injury. *J Trauma.* 2006; 61(1):15-21.
6. Granchi T, Schmittling Z, Vasquez J Jr, et al. Prolonged use of intraluminal shunts without systemic anticoagulation. *Am J Surg.* 2000;180:493-497.
7. Wing W, Ji W, Wu X, Li J. Prolonged indwelling time of temporary vascular shunts is associated with increased endothelial injury in the porcine mesenteric artery. *J Trauma.* 2011;70:1464-70.
8. White PW, Gillespie DL, Feuerstein IM, Gilbert A, Phinney S, Cox MW, Adams E, Fox CJ. Sixty-four slice multidetector computed tomographic angiography in the evaluation of vascular trauma. *J Trauma* 2010; 68: 96-102.
9. Johnson ON, Fox CJ, O'Donnell S, Weber M, Adams E, Cox M, Quan R, Rich N, Gillespie DL. Arteriography in the delayed evaluation of wartime extremity injuries. *Vasc Endo Surg* 2007; 41(3): 217-224.
10. Greer LT, Patel B, Via KC, Bowman JN, Weber MA, Fox CJ. Management of secondary hemorrhage from early graft failure in military extremity wounds. *J Trauma* 2012; 73(4): 818-824.
11. Fox CJ, Starnes MW. Vascular surgery in the modern battlefield. *Surg Clin N Am.* 2007; 87:1193-1211.
12. Lavenson GS Jr, Rich NM, Strandness DE Jr. Ultrasonic flow detector value in combat vascular injuries. *Arch Surg.* 1971; 103:644-647.
13. Johansen K, Lynch K, Paun M, Copass M. Non-invasive vascular tests reliably exclude occult arterial trauma in injured extremities. *J Trauma* 1991; 31(4): 515-519.
14. Cox MW, Whittaker DR, Martinez C, Fox CJ, Feuerstein IM, Gillespie DL. Traumatic pseudoaneurysm of the head and neck: early endovascular intervention. *J Vasc Surg* 2007; 46(6): 1227-1233.

15. Peck MA, Clouse WD, Cox MW, Jenkins DH, Smith DL, Rasmussen TE. The complete management of traumatic vascular injury in a local population during Operation Iraqi Freedom: A wartime report from the 332nd EMDG / Air Force Theater Hospital Balad, Iraq. *J Vasc Surg.* 2007; 45:1147-1205.
16. Clouse WD, Rasmussen TE, Perlstein J, Sutherland MJ, Jazerevic S. Upper extremity vascular injury: a current in theater wartime report from Operation Iraqi Freedom. *Ann Vasc Surg.* 2006; 20(4):429-434.
17. Woodward EB, Clouse WD, Eliason JE, Peck MA, Bowser AN, Cox MW, Jones WT, Jenkins DH, Smith DL, Rasmussen TE. Penetrating Femoropopliteal injury during modern warfare: experience of the Balad Vascular Registry. *J Vasc Surg.* 2008; 47:1259- 65.
18. Burkhardt GE, Cox M, Clouse WD, Porras C, Gifford SM, Williams K, Walk R, Rasmussen TE. Outcomes of selective tibial artery repair following combat-related extremity injury. *J Vasc Surg.* 2010; 52(1):91-96.
19. Quan RW, Gillespie DL, Stuart BS, Chang AS, Whittaker DR, Fox CJ. The effect of vein repair on the risk of venous thromboembolic events: a review of more than 100 traumatic military venous injuries. *J Vasc Surg.* 2008; 47:571-7.
20. Gifford SM, Aidinian G, Clouse WD, Fox CJ, Jones WT, Zarzabal L, Michalek JE, Propper BW, Burkhardt GE, Rasmussen TE. Effect of temporary vascular shunting on extremity vascular injury: an outcome analysis from the GWOT vascular initiative. *J Vasc Surg.* 2009; 50(3):549-55.
21. Feliciano DV. Management of traumatic retroperitoneal hematoma. *Ann Surg.* 1990; 211:109-123.
22. Rasmussen TE, Clouse WD, Peck MA, Bowser AN, Eliason JL, Cox MW, Woodward EB, Jones WT, Jenkins DH. The development and implementation of endovascular capabilities in wartime. *J Trauma.* 2008; 64:1169-76.
23. Leininger BE, Rasmussen TE, Smith DL, Jenkins DH, Coppola C. Experience with wound VAC and delayed primary closure of contaminated soft tissue injuries in Iraq. *J Trauma.* 2006; 61:1207-1211.
24. Sullivan PS, Dente CJ, Patel S, et al. Outcome of ligation of the inferior vena cava in the modern era. *Am J Surg* 2009;199:500-6.

**Директор Департаменту  
медичних послуг**



**Тетяна ОРАБІНА**

**СУДИННА ТРАВМА КІНЦІВКИ**

**ПРИМІТКА.** Див. [Рисунок 1. Алгоритм дій для судинної травми кінцівки](#)

**ВЕРХНЯ КІНЦІВКА****Підключична артерія**

- Рекомендації: ушивання
- Доцільність тимчасового шунта: низька
- Метод / кондуїт: інтерпозиційний шунт / 6–8 мм ePTFE або дакрон

**Важливі моменти**

- Доступ до проксимального відділу правих підключичних судин отримують шляхом серединної стернотомії, а до проксимального відділу лівих підключичних судин — за допомогою високої лівої антеролатеральної торакотомії.
- Надключичний доступ виконують через ключичну головку груднинно-ключично-соскоподібного м'яза і жирове тіло драбинчастого м'яза із ретракцією діафрагмального нерва і розділенням переднього драбинчастого м'яза.
- Обережно помістіть під плечі валик і відверніть голову в протилежний від ураженого бік.

Намагайтеся уникати пошкодження діафрагмального нерва, плечового сплетення та хребтової артерії. Доступ до проксимального відділу лівої підключичної артерії отримують шляхом високої (третє міжребер'я) антеролатеральної торакотомії, а до плечеголовної артерії та проксимального відділу правої підключичної артерії — за допомогою серединної стернотомії та надключичного розрізу. Щоб полегшити доступ до плечеголовної артерії, можна перев'язати і розділити плечеголовну вену. Як альтернатива, доступ до середнього і дистального відділу підключичних артерій з обох боків можна отримати за допомогою надключичного розрізу або поєднання надключичного і підключичного розрізів. У межах операційного поля ураження контроль проксимального відділу судин не вимагається; досягнення швидкого контролю судин можна прискорити за допомогою окремих розрізів через нетравматизовані тканини. При роботі з таким пораненням хірургові слід забезпечити достатній проксимальний доступ; за необхідності можна виконати резекцію ключичної головки. У нестабільних пацієнтів початкового проксимального контролю рекомендується досягати за допомогою торакотомії, оскільки це швидше, ніж виконання надключичного доступу. З огляду на технічні складності доступу, доцільність тимчасових судинних шунтів при такій травмі є обмеженою. Для реконструкції підключичної артерії найчастіше вимагається застосування інтерпозиційного шунта з використанням 6–

8 мм ePTFE або дакрону, звертаючи особливу увагу на хребтову артерію і діафрагмальний нерв. Корисним допоміжним засобом є балонна оклюзія проксимального відділу підключичної артерії, за наявності засобів для ендovasкулярних втручань; також можна розглянути реконструкцію з використанням стента із лікарським покриттям.<sup>2,6</sup>

### **Пахвова артерія**

- Рекомендації: ушивання
- Доцільність тимчасового шунта: висока
- Метод / кондуїт: інтерпозиційний шунт / обернута підшкірна вена

### **Важливі моменти**

- Надключичні і підключичні розрізи дозволяють забезпечити проксимальний контроль і дистальний доступ.
  - Виконайте попередню обробку операційного поля з охопленням пахви і всієї верхньої кінцівки.
    - Уникайте плечового сплетення, яке розташоване глибше або латеральніше пахової артерії.

Контроль проксимального відділу пахової артерії найкраще досягти за допомогою надключичного розрізу, хоча доступ до власне артерії отримують шляхом підключичного розрізу, що доходить до пахви. Підключичний доступ передбачає розсічення ключично-грудної фасції і тупе розділення волокон великого грудного м'язу по всій довжині рани. Першою структурою в аксиллярному футлярі є пахвова вена. Пахвова артерія міститься вище і глибше від вени; мобілізація і каудальна ретракція пахової вени дозволить відкрити перший сегмент пахової артерії. Це забезпечує доступ до першого сегмента пахової артерії, що проходить під малим грудним м'язом, який можна відвести латерально або розділити. При отриманні доступу до артерії важливо виконати попередню обробку всієї верхньої кінцівки та розташувати її на опорі для руки. Реконструкція пахової артерії найчастіше включає застосування інтерпозиційного шунта з використанням обернутої підшкірної вени.

### **Плечова артерія**

- Рекомендації: ушивання
- Доцільність тимчасового шунта: висока
- Метод / кондуїт: інтерпозиційний шунт / обернута підшкірна вена

### **Важливі моменти**

- Медіальний підхід; поряд із серединним нервом у футлярі плеча в борозні між двоголовим і триголовим м'язом.

- Еластична артерія з надмірною довжиною; для вшивання інтерпозиційного шунта трохи зігніть руку пацієнта, щоб уникнути перекручування артерії.
- Залежно від ступеня пошкодження колатералей пацієнт може перенести дистальне перев'язування (під глибокою плечовою артерією).

Плечова артерія із серединним нервом міститься у футлярі плеча; доступ до неї отримують шляхом медіального розрізу передпліччя в борозні між двоголовим і триголовим м'язом. Після входу у футляр плеча найближчою до поверхні структурою є серединний нерв. Ліктьовий нерв проходить за артерією, яка оточена спареними глибокими плечовими венами. Поширеною анатомічною варіацією є висока біфуркація плечової артерії у верхній третині руки. Реконструкцію найчастіше виконують за допомогою інтерпозиційного шунта з використанням обернутої підшкірної вени. Хоча може існувати можливість перев'язати плечову артерію нижче виходу глибокої плечової артерії та зберегти життєздатну верхню кінцівку, цей підхід залежить від наявності неушкодженого колатерального кровообігу. На жаль, внаслідок проникаючих вибухових травм колатералі плеча і глибокої плечової артерії часто є пошкодженими, тому рекомендується зберігати кровообіг через плечову артерію за допомогою тимчасового шунта або судинної реконструкції. Перев'язування або первинна ампутація є прийнятними процедурами із контролем пошкоджень, якщо для шунтування немає часу, або пацієнт у передсмертному стані.

### **Променева / ліктьова артерії**

- Рекомендації: Селективно (реконструкція деяких, але не всіх)
- Доцільність тимчасового шунта: низька
- Метод / кондуїт: Перев'язування або інтерпозиційний шунт / обернута підшкірна вена

### **Важливі моменти**

- Якщо в кисті є артеріальний доплерівський сигнал, виконувати реконструкцію артерій немає потреби.
- Виконуйте реконструкцію за допомогою підшкірної вени в тих випадках, коли спостерігається повне зникнення артеріального сигналу.

У більшості випадків кисть має подвійне артеріальне кровопостачання, тому зберігатиме життєздатність після перев'язування або плечової, або ліктьової артерії. Ушивання або реконструкція пошкодженої судини на цьому рівні виконується рідко. Перфузію в руці слід оцінювати за допомогою доплера до і після локалізації оклюзії або перев'язування; якщо сигнал не відновиться, слід виконати реконструкцію обернутою підшкірною веною. Враховуючи відносно низьку м'язову масу кисті та ступінь колатерального кровообігу, перев'язування найчастіше не призводить до втрати життєздатності; якщо ішемія не зникає,

обстеження і реваскуляризацію можна виконати в закладі CONUS через декілька днів або тижнів.

## **НИЖНЯ КІНЦІВКА**

### **Загальна стегнова артерія**

- Рекомендації: ушивання
- Доцільність тимчасового шунта: висока
- Метод / кондуїт: Інтерпозиційний шунт / підшкірна вена або протез 6–8 мм

### **Важливі моменти**

- Для забезпечення проксимального контролю виконайте доступ через стінку черевної порожнини та ділянку артерії, що проходить під пахвинною зв'язкою.
  - Контроль зовнішньої клубової артерії можна забезпечити через проксимальну ділянку паху або розріз у нижній частині черевної стінки.
  - Виконайте закриття тканиною (стегнова фасція), кравецьким м'язом або клаптом прямого м'яза.

Травма загальної стегнової артерії зазвичай є летальною, оскільки в польових умовах складно зупинити кровотечу. Доступ отримують за допомогою одного поздовжнього розрізу над артерією (2–3 см латерально від лобкового горбка), відкриваючи артерію в місці пахвинної зв'язки. Ключовим аспектом доступу до стегнової артерії є виконання розрізу на достатній відстані, щоб спочатку можна було ідентифікувати стінку черевної порожнини і пахвинну зв'язку у звичному місці. Як альтернатива, проксимального контролю можна досягти в заочеревинному просторі (зовнішня клубова артерія) проксимальним продовженням розрізу, виконаного в пахвинній ділянці, або виконавши обмежений поперечний розріз у нижньому відділі живота. Після поперечно-косого розрізу шкіри розділяють зовнішні і внутрішні апоневрози та відділяють латеральні волокна внутрішнього косого м'яза. Поперечний м'яз і поперечні фасції відкривають для забезпечення доступу в заочеревинний простір; очеревину відводять краніально, відкриваючи внутрішні клубові судини уздовж медіальної межі поперекового м'яза. Реконструкцію загальної стегнової артерії найчастіше виконують з використанням обернутої підшкірної вени, проте якщо різниця в розмірах є надто великою, можна використати e-PTFE або дакрон.

Допускається встановлення судинного протеза, якщо рана чиста або контамінація мінімальна, і якщо є можливість забезпечити достатнє закриття. У закладах II рівня перед відправленням пацієнта в заклади вищого рівня перевага надається встановленню шунта, а не судинного протеза. Слід докласти всіх зусиль для збереження кровоплину у глибокій стегновій артерії, хоча це залежатиме від характеру поранення і рівня впевненості хірурга щодо виконання складнішої реконструкції. Закриття судинних реконструкцій у пахвинній ділянці є складним і



належить до компетенції закладів III–IV рівня; воно може виконуватися за допомогою місцевих життєздатних тканин, кравецького м'яза або інших засобів, таких як переносний клапоть прямого м'яза живота.<sup>2,17</sup>

### **Глибока стегнова артерія**

- Рекомендації: За можливості виконайте реконструкцію
- Доцільність тимчасового шунта: низька
- Метод / кондуїт: Перев'язування або інтерпозиційний шунт / підшкірна вена

### **Важливі моменти**

- Доступ до проксимальної ділянки глибокої стегнової артерії (дистального відділу) виконується таким самим чином, як і до загальної стегнової артерії.
- Якщо пошкоджено поверхневу стегнову артерію, для загоєння ампутацій слід виконати ушивання глибокої артерії.
- Якщо поверхнева стегнова артерія є прохідною, допускається перев'язування глибокої артерії від середнього до дистального відділу.

Доступ до проксимального відділу глибокої стегнової артерії виконують за допомогою поздовжнього розрізу, що використовується для доступу до загальної стегнової артерії. Доступ до середнього і дистального сегментів отримують за допомогою вертикального розрізу, виконаного паралельно до латеральної межі кравецького м'яза, більш латерального розрізу на верхній частині стегна, латерально до проксимальної ділянки кравецького м'яза. Кравецький м'яз відводять медіально, а прямий м'яз стегна — латерально, щоб відкрити середній і дистальний сегменти. Пошкодження проксимальної ділянки глибокої артерії слід реконструювати за допомогою інтерпозиційного шунта з обернутої підшкірної вени. Це особливо важливо, якщо є сумніви щодо цілісності поверхневих стегнових або підколінних судин. У такій ситуації наявність кровоплину через глибокі судини є найбільш важливим чинником для загоєння подальшої ампутації нижньої кінцівки. Якщо можна підтвердити прохідність поверхневої стегнової артерії, допускається перев'язування середнього і дистального відділу пошкодженої глибокої стегнової артерії, оскільки вони розташовані глибоко в мускулатурі стегна і не є обов'язковими для збереження життєздатності нижньої кінцівки.<sup>17</sup>

### **Поверхнева стегнова артерія**

- Рекомендації: ушивання
- Доцільність тимчасового шунта: висока
- Метод / кондуїт: інтерпозиційний шунт / обернута підшкірна вена

### **Важливі моменти**

- Медіальний розріз із підкладанням валика під литку, хірург у положенні сидячи АБО з освітленням над плечима.

- Доступ до проксимальної третини за кравецьким м'язом і дистальної третини перед кравецьким м'язом.

- Виконуйте маніпуляції з обережністю, щоб не пошкодити сусідню вену і колінні гілки дистального відділу поверхневої стегнової артерії (канал Гунтера).

Доступ отримують за допомогою розрізу на медіальному відділі стегна та адукторах ноги (великий привідний м'яз). Можна полегшити доступ, підклавши під коліно валик, що дозволить зменшити натяг стегнової артерії, кравецького м'яза і адукторів і таким чином полегшити розділення. Вхід у фасцію нижнього відділу стегна (дистальний відділ поверхневої стегнової артерії) слід виконати у верхній передній ділянці кравецького м'яза, який відводять донизу або дозад. Доступ легше виконати, якщо хірург перебуватиме в положенні сидячи з оглядом місця розрізу, а освітлення буде розташоване безпосередньо над його плечем, якщо немає налобної лампи.

При отриманні доступу до поверхневої стегнової артерії важливо розрізнити стегнову вену, яка розташована близько від артерії або впритул до неї. На дистальному кінці артерії, в місці її виходу з каналу адуктора (канал Гунтера), розташовані великі колінні бокові гілки, які слід зберегти або принаймні не пошкодити, щоб уникнути кровотечі. Реконструкцію поверхневої стегнової артерії найкраще виконувати за допомогою інтерпозиційного шунта з обернутої підшкірної вени непошкодженої ноги.<sup>17</sup>

### **Підколінна артерія**

- Рекомендації: ушивання
- Доцільність тимчасового шунта: висока
- Метод / кондуїт: Обернута підшкірна вена

### **Важливі моменти**

- Медіальний розріз із підкладанням валика під литку при ураженні ділянки над коліном або під стегно при ураженні ділянки під коліном.

- Корисним інструментом є підколінний ретрактор Хенлі зі змінними боковими лезами різної довжини.

- Доступ до дистального відділу отримують шляхом відділення литкового і камбалоподібного м'яза від великогомілкової кістки, що дозволяє отримати доступ до початкового відділу передньої великогомілкової артерії (що відходить від площини розрізу) і велико-малогомілкового стовбура.

Доступ до судинних травм у підколінному просторі отримують шляхом медіального розрізу; хірург перебуває в положенні сидячи, а освітлення спрямоване над його плечем. Розріз виконується від ділянки вище до ділянки нижче коліна; для полегшення процедури під литку слід підкласти валик, а коліно зігнути. При доступі в ділянці нижче коліна валик підкладається під стегно. Для доступу до підколінної артерії над колінним суглобом (у підколінній ямці) можна скористатися

природними площинами розрізу, за винятком необхідності розділити волокна великого привідного м'яза, що огортають дистальний відділ поверхневої стегнової артерії (канал Гунтера). Схожим чином, природна площина для розрізу існує в підколінній ямці при доступі під колінним суглобом, проте доступ слід розширити шляхом відділення волокон литкового і камбалоподібного м'яза від медіального виростка великогомілкової кістки, що відкриває підколінну артерію в ділянці під колінним суглобом до початкового відділу передньої великогомілкової артерії та велико-малогомілкового стовбура. Для повної експозиції підколінної ямки можна відсікти кріплення кравецького, напівсухожильного, напівперетинчастого і тонкого м'яза від медіального виростка великогомілкової кістки. За можливості слід виконати реконструкцію «гусячої лапки» з огляду на її важливу роль в стабілізації медіального відділу колінного суглоба. До інструментів, необхідних для експозиції підколінної ямки, належать ретрактор Вайтлайнера, мозочкові ретрактори, гнучкий підколінний ретрактор Адсона — Бекмана або Хенлі зі знімними боковими лезами. Як правило, медіальну головку литкового м'яза можна відтягнути вниз за допомогою одного з цих пристроїв, що усуває потребу розділяти цей м'яз.<sup>17</sup>

### **Великогомілкові артерії**

- Рекомендації: Селективна реконструкція (тобто деяких, але не всіх)
- Доцільність тимчасового шунта: Помірне ускладнення
- Метод / кондуїт: Перев'язування або інтерпозиційний шунт з підшкірною веною

### **Важливі моменти**

- Якщо у гомілці є доплерівський сигнал, додаткові обстеження або реконструкцію виконувати не потрібно.
  - Доплерівське обстеження слід виконувати повторно у міру виконання реанімаційних заходів і зігрівання пацієнта.
  - Якщо пошкоджено три великогомілкові артерії, і доплерівський сигнал не відновлюється, слід виконати реконструкцію за допомогою вени.
  - Якщо принаймні одна із трьох великогомілкових судин не пошкоджена, травми однієї або навіть двох великогомілкових артерій можна безпечно лікувати шляхом перев'язування.

Для лікування пошкоджень великогомілкової артерії рекомендується застосовувати селективну реконструкцію (тобто реконструкцію деяких, але не всіх артерій). Враховуючи дистальне розташування і надлишковий характер великогомілкових артерій, допускається виконувати перев'язування ізольованих та іноді множинних пошкоджень великогомілкових артерій без небажаних наслідків. Якщо одна великогомілкова артерія не пошкоджена і є прохідною принаймні до литки (тобто наявність артеріального сигналу в литці або стопі), додаткові обстеження або реконструкція не вимагаються (особливо в закладах I–III рівня).

При пошкодженнях великогомілкової артерії та побоюваннях щодо збереження життєздатності кінцівки критично важливим є доплерівське дослідження стопи (тобто прохідності решти великогомілкових судин). Доплерівське дослідження слід повторно виконувати протягом перших годин після поранення, особливо якщо пацієнт поступає в стані шоку або переохолодження. З огляду на схильність до звуження судин, початковий діагноз ішемічної стопи внаслідок травми великогомілкових судин може покращитися у міру зігрівання та виконання реанімаційних заходів (тобто спостерігатиметься повернення артеріального сигналу). Якщо сигнал не повертається або виникають занепокоєння або прояви численних пошкоджень великогомілкової артерії, кровоплин у стопу слід відновити за допомогою тимчасового шунта або інтерпозиційного шунта з використанням підшкірної вени.

Було продемонстровано ефективність такого селективного підходу до реконструкції великогомілкових судин; це підтверджує, що хоча пошкоджені великогомілкові судини можна перев'язувати, існує чітка клінічна картина поранення, що вимагає реконструкції. У великогомілкових судинах можна встановлювати тимчасові шунти, хоча рівень успіху (прохідності) такого втручання є нижчим ніж для більших, проксимальніших судин.

Доступ до передньої великогомілкової артерії отримують шляхом передньозаднього поздовжнього розрізу посередині між великогомілковою і малогомілковою кісткою. Виконується поділ фасції уздовж латеральної межі переднього великогомілкового м'яза та розділяється площа між переднім великогомілковим м'язом та довгим розгиначем пальців. Передня великогомілкова артерія проходить уздовж міжкісткової мембрани.

Доступ до задньої великогомілкової артерії в глибокому компартменті ноги отримують шляхом медіального розрізу, помістивши під коліно валик. Поздовжній розріз виконують на відстані 2 см дозад від заднього краю великогомілкової кістки. Розділення великогомілкових кріплень камбалоподібного м'яза у проксимальній і середній ділянці ноги та ретракція камбалоподібного м'яза дозад дозволяє отримати доступ до артерії. Реконструкція малогомілкової артерії вимагається рідко, тому достатнім є перев'язування. Важливо наголосити, що реконструкцію великогомілкової артерії складніше виконати з технічного погляду через менший розмір судин, тому для неї може вимагатися більше часу. Як і у випадку інших судинних реконструкцій, ушивання великогомілкових судин не слід виконувати, якщо у пацієнта є інші поранення, що загрожують життю, або він перебуває у передсмертному стані.<sup>18</sup>

### **Поранення вен кінцівки**

- Рекомендації: Селективна реконструкція (тобто деяких, але не всіх)
- Доцільність тимчасового шунта: Помірне ускладнення

- Метод / кондуїт: Перев'язування, ушивання або інтерпозиційний шунт з використанням підшкірної вени

### **Важливі моменти**

- Реконструкцію проксимальних вен показано виконувати для зменшення венозної гіпертензії та застою крові.

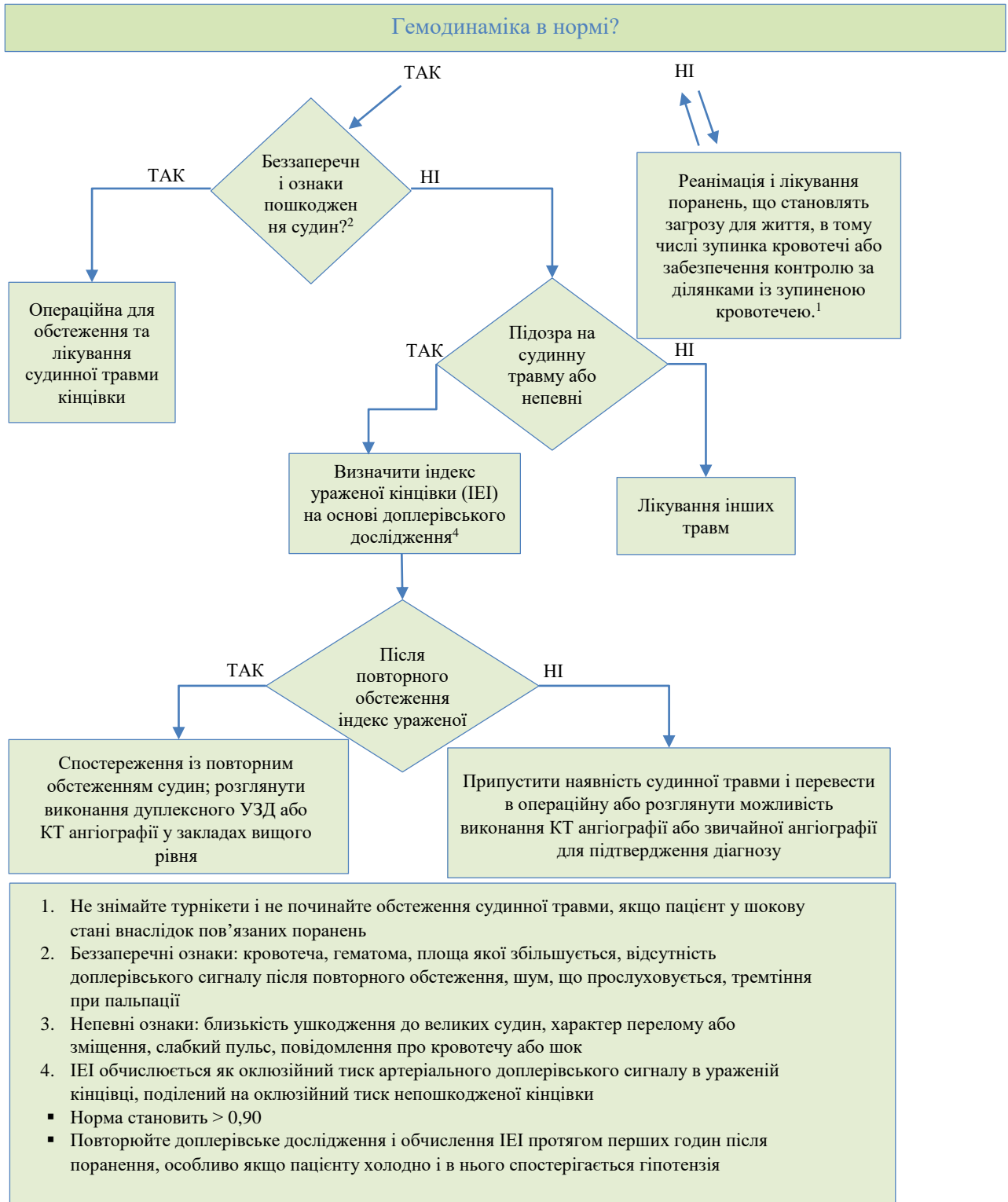
- Шунти у проксимальній вені залишаються до появи можливості для формальної реконструкції.

- Для покращення венозного кровообігу після реконструкції на дистальному відділі кінцівки слід помістити пристрій для пневмокомпресії.

Чимало пошкоджених вен кінцівки, особливо невеликих дистальних вен, можна перев'язувати без виникнення небажаних ефектів завдяки колатеральному венозному відтоку. Проте перев'язування більш проксимальних вен або вен із ділянки подвійного кровопостачання чи навіть аксіальних вен у разі знищення колатералей внаслідок поранень м'яких тканин призведе до венозної гіпертензії та застою крові. У таких випадках слід спробувати виконати реконструкцію вени та відновити венозний відтік. Було продемонстровано ефективність тимчасових шунтів для відновлення венозного відтоку у стегнових венах до появи можливості формальної реконструкції. Латеральна венорафія є прийнятною методикою, проте часто вимагається встановлення інтерпозиційного шунта з використанням підшкірної вени з непошкодженої кінцівки.

Прохідність вен нижньої кінцівки після реконструкції становить 80 % через 24 місяці без підвищення частоти легеневої емболії у порівнянні з перев'язуванням. Крім того, через 2 роки після поранення було продемонстровано переваги реконструкції вени у порівнянні з перев'язуванням для збереження кінцівки.<sup>19,20</sup> Незважаючи на ці переваги, реконструкцію вен нижньої кінцівки слід розглядати тільки коли загальний стан пацієнта дозволяє виконувати додаткові оперативні втручання; в іншому випадку перевага надається перев'язуванню незважаючи на збільшення частоти розвитку ускладнень.

До технічних моментів належить видалення тромбів із дистальних сегментів вени за допомогою компресії (наприклад, з використанням еластичного бинта або бинта Esmark) перед виконанням реконструкції. Крім того, встановлення пристрою для пневмокомпресії на дистальному відділі кінцівки після венозної реконструкції дозволить покращити венозний кровообіг та прохідність судини. Якщо немає протипоказань, слід почати застосування профілактичної дози низькомолекулярного гепарину.<sup>19</sup>

**Рисунок 1. Алгоритм дій для судинної травми кінцівки**

### СУДИННА ТРАВМА ТУЛУБА

#### Грудна аорта

- Рекомендації: Селективна реконструкція
- Доцільність тимчасового шунта: Немає, якщо пацієнт не в передсмертному стані
- Метод / кондуїт: Спостереження та медична оптимізація або протезування дакроновим графтом

#### Важливі моменти

- У разі стабільної тупої травми медична евакуація в заклад III рівня для можливої реконструкції, на противагу до евакуації в заклад IV рівня.
- Ризик розриву можна зменшити за допомогою щадної гіпотензії і бета-блокаторів.
- При кровотечі з проникаючого поранення вхід в грудну клітку виконують через 3-є або 4-є міжребер'я зліва, здійснюють однолегеневу вентиляцію та видаляють ребро для покращення доступу до проксимальної низхідної аорти.

Лікування проникаючого поранення грудної аорти виконують надзвичайно рідко з огляду на високу догоспітальну смертність внаслідок такого поранення. Орієнтиром для здійснення контролю кровотечі в грудній порожнині на фоні проникаючої травми є місце встановлення грудної дренажної трубки та дренажний вміст (тобто відкритим є той геміторахс, з якого спостерігається кровотеча через дренаж із плевральної порожнини). Доступ до низхідної грудної аорти отримують через ліву половину грудної клітки; у разі пошкодження аорти оточена гематомою. Початкову ліву торакотомію можна розширити на праву половину грудної клітки, щоб отримати доступ до грудної аорти через груднину (грейферна торакотомія). Слід обов'язково забезпечити контроль аорти вище й нижче від гематоми, в тому числі ізолювати або контролювати всі міжреберні артерії в цьому сегменті. Для зупинки кровоплину в цьому сегменті використовують аортальні затискачі, тоді як доступ до гематоми отримують із висіченням ушкодженої аорти за допомогою ножиць. Слід висікти сегмент аорти, достатній для встановлення протеза із дакрону великого діаметра (20–26 мм), пришиваючи його «кінець в кінець» до проксимального і дистального сегментів.

Більш поширеним є лікування тупої травми грудної аорти (часткова дисекція або псевдоаневризма), при якій вдається тимчасово стабілізувати пораненого. У такій ситуації, при відсутності кровотечі з грудних дренажних трубок, показано виконати КТ для визначення характеру поранення. У цей період показана щадна гіпотензія і селективне застосування бета-блокаторів для зменшення ризику розриву аорти. Якщо КТ підтверджує тупу травму аорти, до варіантів лікування

належить рання відкрита реконструкція або медична евакуація. Якщо у закладі I або II рівня у пацієнта з підозрою на тупу травму аорти спостерігаються нормальні і стабільні показники життєдіяльності та немає ознак активної кровотечі з грудної клітки, слід виконати медичну евакуацію в заклад III рівня. У закладі цього рівня буде прийнято рішення про відкриту чи ендovasкулярну реконструкцію або медичну оптимізацію та повітряну евакуацію за межі зони бойових дій. Нещодавнє покращення можливостей для ендovasкулярної терапії в зоні бойових дій дозволяє виконувати ендovasкулярну реконструкцію таких поранень у деяких закладах III рівня.

### **Черевна аорта**

- Рекомендації: ушивання
- Доцільність тимчасового шунта: низька
- Метод / кондуїт: Інтерпозиційний шунт / дакрон

### **Важливі моменти**

- Для контролю аорти в надчеревній ділянці вимагається виконати високий серединний розріз уздовж мечоподібного відростка, розширити й зафіксувати реберний каркас за допомогою ретракторів та вставити назогастральну трубку в стравохід.

- Доступ до гематом у зоні 1 над брижею отримують шляхом лівої медіальної вісцеральної ротації (прийом Маттокса).

- Доступ до гематом у зоні 1 під брижею отримують шляхом правої медіальної вісцеральної ротації (прийом Каттеля — Браша).

- Пам'ятайте, що при гематомах у зоні 1 над брижею може спостерігатися розсічена підшлункова залоза.

Тупі та проникаючі поранення черевної аорти проявляються як гематома в центральній ділянці (зона 1) із виявленням крові в черевній порожнині після лапаротомії. Гематоми в зоні 1 слід розглядати у двох місцях, над або під брижею; доступ слід виконувати після встановлення проксимального і дистального контролю та забезпечення венозного доступу і продуктів крові для переливання. Доступ до гематом у зоні 1 над брижею найкраще виконувати шляхом лівої медіальної вісцеральної ротації (тобто прийому Маттокса), що забезпечує експозицію надчеревних, паравісцеральних та підниркових сегментів аорти. Доступ до гематом у зоні 1 під брижею слід виконувати за допомогою прийому Каттеля — Браша, що забезпечує експозицію підниркового сегмента аорти та нижньої порожнистої вени до печінки і за печінкою. Контроль аорти у проксимальній ділянці отримують через шлунково-печінкову зв'язку, відводячи стравохід вліво та розділяючи ніжку. Як альтернатива, прийом Маттокса дозволяє отримати доступ до надчеревного сегмента аорти з латеральної позиції, також забезпечуючи проксимальний контроль. Після цього можна забезпечити контроль



клубових судин або дистального сегмента аорти, створюючи ізоляцію перед входом до гематоми. Методики реконструкції аорти та її гілок містяться в діапазоні від первинного закриття з використанням прокладок до протезування інтерпозиційним шунтом із дакрону та залежать від ступеня тяжкості поранення.

### **Порожниста вена**

- Рекомендації: ушивання
- Доцільність тимчасового шунта: низька
- Метод / кондуїт: Латеральна реконструкція, ангіопластика з використанням латок або інтерпозиційний шунт / ePTFE

### **Важливі моменти**

- При пораненнях порожнистої вени в черевній порожнині встановіть катетери для реанімаційних заходів над діафрагмою.
  - Доступ до пошкоджених ділянок порожнистої вени отримують за допомогою прийомів Каттеля — Браша та Кохера.
    - Латеральна реконструкція допускається, якщо просвіт зменшиться не більше ніж на третину.
    - Якщо оклюзія порожнистої вени призведе до гіпотензії, накладіть затискач на аорту для підтримки центральної перфузії.
    - Доступ до гематом в ділянці за печінкою або в заочеревинному просторі виконувати не слід, якщо немає активної кровотечі.
    - Декілька конкретних стратегій, що можна застосувати для реконструкції пошкодженої порожнистої вени, перелічено в розділі про травми великих вен (розділ VII).

Доступ до порожнистої вени в черевній порожнині слід виконувати за допомогою прийомів Каттеля — Браша і Кохера, що забезпечує експозицію порожнистої вени, ниркових вен і початкового відділу запечінкового сегмента. Для експозиції запечінкового відділу порожнистої вени вимагається мобілізація печінки, проте гематоми в ділянці за печінкою турбувати не слід, якщо немає активної кровотечі.

Слід докласти зусиль для виявлення великих поперекових вен, які входять у пошкоджений сегмент, обсяг кровотечі з яких може дорівнювати кровотечі з основного каналу порожнистої вени, якщо не забезпечити їхній контроль. Оскільки реконструкція порожнистої вени найімовірніше вимагатиме застосування переривчастої оклюзії (тобто тупферів чи судинних затискачів) або, в крайніх випадках, перев'язування, центральний венозний доступ слід встановити над діафрагмою (а саме в підключичну або яремну вену) з метою забезпечити ефективну рідинну реанімацію. Якщо затискання або оклюзія порожнистої вени призводить до значної гіпотензії, допускається тимчасово перекрити суміжну черевну аорту, щоб підтримати центральний тиск під час реанімаційних заходів.

Реконструкцію дотичних пошкоджень порожнистої вени можна виконати за допомогою латерального шва (венорафії безперервним швом), якщо просвіт не буде звужено більше ніж на половину вихідного діаметра судини. Якщо латеральна реконструкція призводить до значного звужування, підвищується ризик тромбозу, що спричиняє легеневу емболію, тому за можливості після операції слід почати застосування антикоагулянтів. У ситуаціях, коли латеральна реконструкція призведе до звужування більше ніж на 50 %, краще виконувати ангіопластику з використанням латок або резекцію і встановлення інтерпозиційного шунта з використанням ePTFE. Перев'язування підниркової ділянки порожнистої вени є прийнятним як захід в рамках методики із контролем пошкоджень, хоча це пов'язано зі значним ризиком смертності та розвитку значних ускладнень у вигляді зниження серцевого викиду та сильного набряку нижньої кінцівки. Якщо вимагається перев'язування в інфраренальній частині, його завжди слід виконувати разом із двобічною фасціотомією гомілок для зменшення ризику компартмент-синдрому. Оклюзія нижньої порожнистої вени в супраренальній ділянці зазвичай не сумісна з виживанням, тому її слід розглядати як крайній захід.<sup>24</sup>

### **Ворітна вена і печінкова артерія**

- Рекомендації: ушивання
- Доцільність тимчасового шунта: низька
- Метод / кондуїт: Первинна реконструкція, ангіопластика з використанням латок, інтерпозиційний шунт / ePTFE, дакрон або підшкірна вена

### **Важливі моменти**

- Перед обстеженням воріт печінки слід отримати доступ до шлунково-печінкової зв'язки за допомогою прийому Прінгла.
- Перев'язування пошкодженої печінкової артерії допускається, якщо ворітна вена є прохідною.
- Перевага надається латеральній венорафії; перев'язування ворітної вени призводить до масивного набряку кишечника і системної гіповолемії.
- Декілька конкретних стратегій, що можна застосувати для реконструкції пошкодженої ворітної вени, перелічено в розділі про травми великих вен (розділ VII).

Травми ворітної вени і печінкової артерії зазвичай проявляються як гематоми воріт печінки, які слід обстежувати після ізоляції шлунково-печінкової зв'язки та виконання прийому Прінгла. Далі виконується обережний розріз воріт для визначення того, яку структуру було пошкоджено. Реконструкцію печінкової артерії можна виконувати за допомогою латеральних швів, якщо ступінь тяжкості пошкодження обмежений; перев'язування печінкової артерії допускається, якщо ворітна вена не ушкоджена. Реконструкцію ворітної вени за можливості слід виконувати методом латеральної венорафії. Якщо пошкоджено великий сегмент

ворітної вени, можна виконати ангіопластику з використанням латок або, в рідкісних випадках, встановити інтерпозиційний венозний шунт. Перев'язування ворітної вени є крайнім заходом, що призводить до ішемії печінки та внутрішнього застою і гіперволемії тривалістю декілька днів. Важливо зазначити, що при наявності відповідних засобів слід виконати візуалізаційне дослідження жовчовивідної системи для виявлення пов'язаних пошкоджень спільної жовчної протоки, що може бути поєднано з холангіографією через жовчний міхур.

### **Брижові артерії**

- Рекомендації: ушивання
- Доцільність тимчасового шунта: низька
- Метод / кондуїт: Первинна реконструкція, ангіопластика з використанням латок, інтерпозиційний шунт / ePTFE, дакрон або підшкірна вена

### **Важливі моменти**

- Проявляються як гематома в зоні 1 над брижею.
- Виконайте реконструкцію проксимального відділу пошкодженої брижової артерії та вен, в тому числі ворітної вени.
- Перев'язування можна виконати для дистального відділу пошкоджених артерій і вен або як захід в рамках методики із контролем пошкоджень.

Після доступу до гематоми в зоні 1 над брижею може бути виявлено пошкодження брижових судин (артерії або вени). У більшості ситуацій реконструкцію проксимального верхнього відділу брижової артерії і вени, в тому числі ворітної вени, показано виконувати шляхом первинного закриття з використанням прокладок, венозної ангіопластики з використанням латок або заміни ушкодженого сегмента інтерпозиційним шунтом із підшкірної вени. Конкретний тип реконструкції залежатиме від локалізації та обсягу судинної травми. У випадках, коли пошкоджено дистальний відділ артерії або вени (тобто за межами середньої ободово-кишкової артерії або гілок порожньокишкової вени) або коли фізіологічні показники пацієнта істотним чином порушені, судини можна перев'язати.

### **Ниркові артерії**

- Рекомендації: Селективна реконструкція
- Доцільність тимчасового шунта: низька
- Метод / кондуїт: Первинна реконструкція або ангіопластика з використанням судинних латок / дакрон або вена

### **Важливі моменти**

- Виконайте обстеження гематом у зоні 2 внаслідок проникаючого поранення.

- Визначте статус контралатеральної нирки шляхом контрастування або пальпації.
- Пріоритетом є збереження життя, тому при складних пораненнях вимагається рання нефректомія.
- Якщо «теплий» ішемічний час нирки перевищує 30–60 хвилин, складні реконструкції виконувати не рекомендується.

Травма ниркової ніжки (тупа або проникаюча) тісно пов'язана з травмою паренхіми; ізольовані травми артерії трапляються рідко. До найважливіших аспектів лікування травми ниркової артерії у бойових умовах є теплий ішемічний час, що становить 30–60 хвилин, і складність реконструкції ниркової артерії. З огляду на ці два аспекти можливі дії хірурга в контексті травми ниркової артерії переважно обмежуються перев'язуванням і нефректомією.

Якщо пошкодження артерії проявляється як оклюзія з ішемією нирки, на момент визначення діагнозу в операційній або за результатами КТ буде надто пізно відновлювати кровоплин і функцію нирки. Якщо артерія є прохідною і кровоточить, буде наявною пов'язана гематома в зоні 2 або в латеральній ділянці, що вимагатиме обстеження; в такій ситуації рекомендується вжити заходів для зупинки кровотечі і виконання реконструкції. Відповідні заходи можуть включати первинну реконструкцію ниркової артерії, ангіопластику з використанням латок або, дуже рідко, встановлення інтерпозиційного шунта (аорто-ниркове шунтування). Знову-таки, враховуючи теплий ішемічний час нирки, не рекомендується виконувати складні маніпуляції для підтримки або відновлення перфузії в нирковій артерії — у більшості випадків від них слід відмовлятися на користь нефректомії.

Метод отримання доступу до прогресуючої або проникаючої гематоми в зоні 2 є суперечливим та залежить від кожного окремого випадку. Ізоляція ниркової ніжки перед обстеженням гематоми є абсолютною вимогою в багатьох установах; до переваг такого прийому належить ізоляція аорти і остаточний проксимальний контроль. Проте з практичного погляду мобілізація пошкодженої нирки від латерального до медіального боку без контролю ниркової ніжки може бути швидшим методом, залежно від зовнішнього вигляду пошкодження. Підхід від латерального до медіального боку схожий на медіальну вісцеральну ротацію, що виконується для пошкоджень у зоні 1.

### **Клубові артерії**

- Рекомендації: ушивання
- Доцільність тимчасового шунта: висока
- Метод / кондуїт: Інтерпозиційний шунт / ePTFE, дакрон або підшкірна вена

### **Важливі моменти**

- Після забезпечення контролю аорти над гематомою виконайте обстеження гематоми в зоні 3 внаслідок проникаючого поранення.

- Дистальний контроль отримують в ділянці пахвинної зв'язки (тобто зовнішніх клубових артерій).
- Гіпогастральні (внутрішня клубова артерія) затискачі Вайлі допомагають отримати глибокий контроль клубових артерій.

Травми клубових артерій зазвичай проявляються як гематоми в зоні 3 або ділянці таза з ішемією кінцівки або без неї (перевірте пульс на стегновій артерії). Обстеження гематоми слід виконувати після забезпечення проксимального контролю підниркового сегмента аорти та контралатеральної клубової артерії, якщо можливо. Слід ідентифікувати дистальний відділ клубової артерії, оскільки вона виходить із таза в тій ділянці пахвинної зв'язки, де немає гематоми. На початковому етапі може не бути можливості для контролю або візуалізації внутрішньої клубової артерії, внаслідок чого часто вимагається доступ для експозиції внутрішньої клубової артерії. Якщо на початку не вдається зупинити всю кровотечу з гематоми, необхідно підготувати декілька аспіраторів, оклюзійних балонів Фогарті (якщо є), застосовувати стратегії або пристрої для прямої тампонади та анестезії із сигналами тривоги, враховуючи потребу постійної реанімації під час обстеження. Після забезпечення проксимального і дистального контролю загальної і зовнішньої клубової артерії, виконується вхід у гематому, що полегшує експозицію та використання затискачів на внутрішній клубовій артерії і пошкоджених судинах. Контроль і лікування пошкоджень загальної і зовнішньої артерій можна за потреби здійснювати за допомогою тимчасового судинного шунта або виконувати реконструкцію з використанням інтерпозиційного шунта з підшкірної вени або судинного протеза (6–8 мм ePTFE або дакрон). Якщо пацієнт нестабільний або поранення забруднене, прийнятним варіантом є встановлення шунта з повною корекцією або реконструкцією на подальших етапах.

Якщо основне пошкодження локалізоване на внутрішній клубовій артерії (гіпогастральна ділянка), перев'язування можна виконати проленом 3.0 або 4.0 на голці SH. Кровотеча з пов'язаних клубових вен може бути сильною і складною для експозиції. За необхідності можна розділити клубову артерію, щоб покращити доступ до клубової вени із подальшим ушиванням артерії. У деяких закладах III рівня з обладнанням для ендovasкулярних процедур прийнятним варіантом є селективна емболізація гіпогастральної артерії або її гілок, що кровоточать, особливо у разі тупої травми (наприклад перелому таза). Принципи, що стосуються лікування пошкодженої клубової вени, розглядаються в розділі про лікування травм великих вен.

---

## СУДИННА ТРАВМА В ДІЛЯНЦІ ШИЇ

### Сонна артерія

- Рекомендації: ушивання
- Доцільність тимчасового шунта: висока
- Метод / кондуїт: Венозна латка або венозний інтерпозиційний шунт

### Важливі моменти

- При травмах судин шиї в зоні 1 найоптимальнішим є доступ за допомогою серединної стернотомії для максимальної експозиції судин у проксимальному відділі.

- На ранньому етапі слід забезпечити контроль загальної сонної артерії з використанням бавовняної (умбілікальної) стрічки / затискача Раммеля або Дебейки.

- Для оклюзії при зворотній кровотечі із внутрішньої сонної артерії доцільно використовувати катетер Фогарті розміром 3 Fr із триходовим запірним краном.

- Під час реконструкції сонної артерії виконайте шунтування і підвищення середнього артеріального тиску для забезпечення перфузії головного мозку.

Пошкодження сонної артерії у більшості випадків виникають внаслідок проникаючих поранень і призводять до гематоми. Показаннями для операції є кровотеча або поранення з порушенням кровоплину (тобто оклюзією). За можливості, для обстеження поранень у ділянці шиї слід виконати контрастну КТ. КТ допомагає виконувати сортування для невідкладних операцій, покращує планування оперативних втручань і надає вихідні зображення головного мозку. Хоча селективний підхід до обстеження зони 2 є прийнятним, при виявленні пошкодження сонної артерії слід обстежити всю шию та спробувати виконати реконструкцію. До винятків належить тупа травма, що призводить до оклюзії сонної артерії тривалістю більше 12 годин, або поранення в зоні 3, недоступне з використанням стандартних методів.

Доступ до сонної артерії отримують шляхом обширного розрізу, що проходить перед груднинно-ключично-соскоподібним м'язом; допоміжними засобами є встановлення валика під плечі, екстензія шиї та відвертання голови в бік, протилежний пошкодженому. Розділіть підшкірний м'яз шиї і відведіть груднинно-ключично-соскоподібний м'яз у задньобоківому напрямку. Обережно виконайте мобілізацію внутрішньої яремної вени в боковому напрямку, відкриваючи сонну артерію. Експозицію сонної артерії виконують проксимально до гематоми; контроль кровотечі здійснюють за допомогою бавовняної стрічки у пристрої Раммеля (тобто червоного гумового катетера). Якщо неконтрольованої кровотечі немає, затягувати пристрій Раммеля непотрібно, проте його встановлення дає

можливість виконати таке затягування в разі потреби та дозволяє забезпечити проксимальний кінець тимчасового шунта.

Розсічення виконується дистально в зону поранення. При появі кровотечі можна затягнути пристрій Раммеля або перемістити затискач (кутовий затискач Дебейкі) проксимально до бавовняної стрічки, використовуючи її для підтягування сонної артерії вгору до затискача, що дозволяє уникнути пошкодження блукаючого нерва. Зворотна кровотеча із внутрішньої сонної артерії є сприятливою ознакою; контроль кровотечі можна виконати за допомогою невеликого затискача або катетера Фогарті (3 Fr); для цього його слід ввести у внутрішню сонну артерію та надуту за допомогою шприца об'ємом 1 мл, використовуючи триходовий запірний кран для підтримки балона в надутому стані. Контроль зовнішньої сонної артерії здійснюють за допомогою судинних петель або перев'язування. Якщо забезпечено контроль зовнішньої і загальної сонних артерій вище і нижче поранення, можна встановити тимчасовий шунт для збереження перфузії, водночас виконуючи обстеження травми та розглядаючи варіанти лікування. Спочатку шунт слід встановити у внутрішній сонній артерії та зафіксувати його за допомогою судинної петлі або невеликого затискача Javid, що дозволяє зберегти зворотну кровотечу через шунт. Для фіксації проксимального шунта кутовий затискач Дебейкі розташовують проксимально до бавовняної стрічки і пристрою Раммеля. Далі шунт розташовують у загальній сонній артерії через пристрій Раммеля, який частково затискають навколо шунта. У міру просування шунта глибше (проксимальніше) в загальну сонну артерію, затискач Дебейкі повільно відкривають, що дає можливість просунути шунт, водночас пристрій Раммеля затягують, щоб повністю зафіксувати шунт. Як альтернатива, загальну сонну артерію можна затискати пальцями під час проксимального уведення шунта і затягування пристрою Раммеля. Замість пристрою Раммеля для оклюзії артерії навколо шунта можна використовувати затискачі Javid, якщо вони є в наявності.

У більшості випадків реконструкція сонної артерії вимагає встановлення інтерпозиційного шунта з підшкірної вени, хоча при менш тяжких пораненнях можна виконувати первинну реконструкцію або судинну ангіопластику з використанням латок. Для встановлення інтерпозиційного шунта над шунтом проксимальний кінець усувають за допомогою затискача Дебейкі, щоб знову перетиснути загальну сонну артерію проксимальніше від пристрою Раммеля. Після цього венозний протез розташовують над шунтом (тобто шунт міститься в просвіті венозного протеза). Проксимальний шунт повторно вводять у загальну сонну артерію та фіксують за допомогою пристрою Раммеля, дотримуючись описаної вище послідовності. Після відновлення кровоплину в шунті виконують анастомоз дистального судинного протеза з використанням пролену 6-0 із неушкодженою внутрішньою сонною артерією. Після цього розпочинають виконання анастомозу із загальною сонною артерією, так само використовуючи пролен 6-0. Коли анастомоз майже завершено, шунт усувають через залишковий анастомозний отвір, спочатку

виймаючи проксимальну частину із загальної сонної артерії та спостерігаючи за зворотною кровотокою із шунта у внутрішній сонній артерії. Насамкінець шунт виймають із внутрішньої сонної артерії, рясно промивають протез гепаринізованим фізіологічним розчином та завершують анастомоз. Як альтернатива, реконструкцію можна виконати без шунта, проте це наражає іпсилатеральну півкулю на тривалу ішемію.

Незалежно від того, чи використовується шунт, під час реконструкції середній артеріальний тиск слід підтримувати на рівні вище 90 мм рт. ст. для оптимізації церебральної перфузії.

Як альтернатива, реконструкцію можна виконати без шунта, проте це наражає іпсилатеральну півкулю на тривалу ішемію. Незалежно від того, чи використовується шунт, під час реконструкції середній артеріальний тиск слід підтримувати на рівні вище 90 мм рт. ст. для оптимізації церебральної перфузії. Якщо немає інших поранень, що становлять загрозу для життя, рекомендується системне введення невеликої кількості гепарину (50 од./кг) із рясним промиванням відновленої ділянки гепаринізованим фізіологічним розчином для запобігання накопиченню тромбоцитів та утворенню згустків крові. Перев'язування внутрішньої сонної артерії є прийнятним прийомом у рамках методики із контролем пошкоджень, проте пов'язана з ним частота гострого інсульту становить 30–50 %.

Якщо немає інших поранень, що становлять загрозу для життя, рекомендується системне введення невеликої кількості гепарину (50 од./кг) із рясним промиванням відновленої ділянки гепаринізованим фізіологічним розчином для запобігання накопиченню тромбоцитів та утворенню згустків крові. Перев'язування внутрішньої сонної артерії є прийнятним прийомом у рамках методики із контролем пошкоджень, проте пов'язана з ним частота гострого інсульту становить 30–50 %.

### **Хребтова артерія**

- Рекомендації: перев'язування
- Доцільність тимчасового шунта: Немає
- Метод / кондуїт: не стосується

### **Важливі моменти**

- Пошкоджені хребтові артерії перев'язують, оскільки в зоні бойових дій реконструкцію виконати неможливо.
- При оклюзії хребтової артерії застосовують антикоагулянти, якщо для цього немає протипоказань.
- Якщо до місця пошкодження неможливо отримати доступ стандартним методом, можна виконати ендovasкулярну емболізацію.



Реконструкція пошкоджених хребтових артерій у фронтних умовах виконується надзвичайно рідко, і якщо під час обстеження шийї виявляють кровотечу із цієї судини, виконують її перев'язування як вимушений захід. Крім того, пошкодження хребтової артерії (оклюзію або екстравазацію) можна виявити за результатами контрастної КТ. При переломах шийного відділу хребта слід зберігати високий рівень підозри на наявність цього пошкодження. У випадках гострої оклюзії хребтової артерії рекомендується застосовувати антикоагулянти для зменшення ризику інсульту у вертебробазиллярному басейні. Якщо супутні поранення виключають системне застосування гепарину, слід починати антитромбоцитарну терапію.

### **Яремна вена**

- Рекомендації: Селективна реконструкція
- Доцільність тимчасового шунта: Немає
- Метод / кондуїт: Латеральна венорафія, венозна латка або підшкірна вена

### **Важливі моменти**

▪ При значних пошкодженнях яремної вени можна виконувати перев'язування, що не призведе до побічних ефектів.

▪ Можливість реконструкції яремної вени слід розглядати при черепно-мозковій травмі із підвищеним внутрішньочерепним тиском.

Виконання реконструкції замість перев'язування яремних вен може бути показано при супутніх закритих травмах голови для зменшення внутрішньочерепного тиску, хоча на підтримку цієї практики є обмаль даних. Реконструкцію незначних пошкоджень яремних вен можна виконати шляхом накладання латеральних швів (венорафія), тоді як для більш обширних поранень застосовується ангіопластика з використанням латок та інтерпозиційне венозне шунтування. Оперативний доступ до яремної вени отримують таким самим чином, як описано вище для сонної артерії.

---

## РІЗНЕ

### ТРАВМИ ВЕЛИКИХ ВЕН

#### Важливі моменти

1. **Прийнятним є формальний контроль (затискачі Дебейкі),** проте його виконання може бути складним або небажаним через ризик травмування; контроль може бути не потрібним, якщо пошкодження обмежене боковою стінкою вени.
2. **Початкового контролю** можна досягти, затиснувши ділянку з кровотечею одним або двома пальцями.
3. **Підготуйте операційну та переконайтесь у доступності крові для переливання та центрального венозного доступу.**
4. **Венозний доступ** слід встановити вище серця, якщо оперативне втручання виконується на нижній порожнистій вені.
5. **Оптимальне освітлення,** експозиція (тобто розширення розрізів) і два або більше аспіратори.
6. **Уникайте використання надто малих голок і шовного матеріалу,** з якими важко виконувати маніпуляції в крові. Пролен 4-0 на колючій голці SH є відповідним матеріалом для використання на голці, достатньо великій, щоб її можна було побачити.
7. **Пальці заміняють низькопрофільним пристроєм для тампонади,** таким як невеликий тупфер або дисектор Weckisorb «К» (тобто пристрій Кітнера) у міру евакуації крові.
8. **Шви накладають із захопленням м'язів або м'яких тканин,** якщо це можливо (тобто швом з прокладками). Зав'яжіть вузол, щоб почати безперервну венорафію, або розмістіть другий шов у формі «вісімки».
9. **Можна використовувати фетрові прокладки,** якщо вони доступні.
10. **Перевага надається зупинці кровотечі шляхом перев'язування,** а не збереженню прохідності, що може призвести до смерті внаслідок знекровлення.

### ПЕРЕВ'ЯЗУВАННЯ СУДИН

#### Важливі моменти

1. **Прийнятний прийом із контролем пошкоджень,** особливо для невеликих, більш дистальних артерій і вен.
2. **Перед перев'язуванням слід розглянути можливість тимчасового судинного шунтування** для відновлення перфузії.
3. **Перед перев'язуванням слід виконати доплерівське дослідження** для перевірки перфузії/життєздатності.

Перев'язування пошкоджених судин залишалося основою лікування протягом століть, і його не слід ігнорувати як захід із контролем пошкоджень; особливо це стосується закладів II рівня, де бажано обмежувати тривалість операцій (не більше 1 години). Ця методика особливо корисна для лікування невеликих дистальних судин (у ділянці гомілки, передпліччя і плеча нижче відгалуження глибокої плечової артерії), якщо пацієнт перебуває у передсмертному стані. Перед перев'язуванням слід розглянути можливість використання тимчасових судинних шунтів або навіть реконструкції, проте якщо вони недоступні, слід виконати перев'язування. Для оцінки перфузії в кінцівці нижче пошкодженої судини доцільно також використовувати доплерівське дослідження.

## **КАТЕТЕРИ ФОГАРТІ ДЛЯ ТРОМБЕКТОМІЇ**

### **Важливі моменти**

1. Розмір 2–7 Fr; **максимальний діаметр балона для катетерів 2 і 3 Fr становить 4 і 5 мм.**
2. **Заповніть балон фізіологічним розчином** з використанням туберкулінового шприца об'ємом 1 мл (0,2–0,75 мл) під час виведення з судини.
3. **Метою є усунення згустка, а не інтими**, тому не наповнюйте надмірно балон і не «тягніть» його надто сильно.
4. **Можна застосовувати для зупинки кровотечі**, використовуючи триходовий запірний кран для підтримки балона в надутому стані.

Катетери Фогарті є ключовим інструментом в арсеналі засобів для лікування судинних травм. Їхнє основне призначення полягає в усуненні тромбів, проте їх також можна використовувати для зупинки кровотечі з просвіту судини. Найпоширенішим розміром для використання при судинній травмі кінцівки є 2 і 3 Fr, хоча максимальний діаметр катетера Фогарті розміром 4 Fr становить 9 мм, що можна використовувати для балонної оклюзії стегових і клубових судин. Перед реконструкцією пошкодженої судини кінцівки слід виконати принаймні одне проходження катетером Фогарті для усунення травматичних тромбів, перш ніж відновлювати вхідний і вихідний кровоплин. Основне завдання — не спричинити пошкодження нативної судини. Для зменшення ризику пошкодження уникайте надто дистального просування катетера в менших судинах ноги і руки та уникайте надто агресивного, статичного надування балона (тобто ангіопластики або «інтимектомії»). При застосування катетера Фогарті для зупинки кровотечі з просвіту судини слід використовувати триходовий запірний кран для підтримки балона в надутому стані після припинення кровотечі.

## ТИМЧАСОВІ СУДИННІ ШУНТИ

### Важливі моменти

1. Внутрішні шунти містяться всередині судини (in-situ), тоді як довгі зовнішні шунти призначені для створення петлі.
2. Внутрішні шунти Argyl розміром 8, 10, 12 і 14 Fr постачаються у циліндричних контейнерах.
3. Внутрішні шунти Javid є довшими та постачаються в окремій упаковці.
4. Шунти Sundt постачаються із коротким (15 см; внутрішні) та довгим (30 см; зовнішні) профілем.
5. При використанні шунтів Argyl, Javid і Sundt було досягнуто однакового рівня успіху без застосування системних антикоагулянтів.
6. Фіксація шовковою лігатурою; зберігають прохідність до 6 годин; були повідомлення про триваліше збереження прохідності.
7. Шунти слід усунути з подальшою формальною реконструкцією в закладі ТВД перед подальшою медичною евакуацією в заклад ІV рівня.

Тимчасові судинні шунти є ефективними; їхнє застосування слід розглядати для лікування майже всіх типів судинних травм кінцівки, в тому числі пошкодження вен у проксимальній ділянці. Їхньою основною перевагою є раннє відновлення кровоплину і послаблення шкідливих ефектів артеріальної ішемії та венозної гіпертензії. Як скорочена процедура в порівнянні з формальною реконструкцією судин, шунтування розширює вікно можливостей для збереження кінцівки при деяких типах судинних травм. Хоча прохідність через 3–4 години є вищою у більших, проксимальніших судинах (пахвові/плечові та стегнові/підколінні), шунти ефективно використовуються і в менших судинах (у дистальних ділянках плеча/передпліччя і гомілки). Результати застосування тимчасових шунтів для лікування судинних травм кінцівки свідчать про відсутність побічних ефектів цієї методики та переваги для збереження кінцівки із найтяжчим ступенем поранення (MESS  $\geq$  8).<sup>2,5,20</sup>

## СУДИННІ ТРАВМИ У ДІТЕЙ

### Важливі моменти

1. Втручання слід уникати у дітей віком до 10 років з огляду на схильність до спазмів.
2. Перев'язування краще переносять діти віком до 2 років, враховуючи здатність до залучення колатералей.
3. Накладайте ряд вузлових швів (пролен 6-0), щоб забезпечити можливість розширення в міру росту дитини.

Хірурги в зоні бойових дій можуть стикнутися із судинними травмами у дітей, хоча це спостерігається рідко. Будь-яких втручаннях, у тому числі ангиографії, слід

уникати у дітей віком до 5 років, навіть якщо кінцівка є ішемічною (тобто без доплерівського сигналу). Менший розмір артерій у дітей і їхня схильність до вазоспазму підвищує імовірність того, що втручання призведе до заподіяння шкоди або порушення клінічного сценарію замість покращення ситуації. Враховуючи здатність дитячого організму переносити відносну ішемію кінцівки та розвивати колатеральний кровообіг, рекомендується виконувати тільки перев'язування судин із кровотечею із одночасним зігріванням кінцівки та реанімаційними заходами. У рідкісних випадках допускається реконструкція великих артерій у проксимальній ділянці у дітей старше 8 років з використанням обернутої підшкірної вени. У таких випадках анастомоз слід виконувати вузловими швами, щоб забезпечити можливість розширення в міру росту дитини.<sup>16</sup>

## **ЕНДОВАСКУЛЯРНІ ПРОЦЕДУРИ І ФІЛЬТРИ НИЖНЬОЇ ПОРОЖНИСТОЇ ВЕНИ**

(Див. таблиці [Перелік травма-специфічних ендovasкулярних засобів у табличному форматі](#))<sup>14</sup>

### **Важливі моменти**

1. Ці методи слід застосовувати для лікування невеликої групи поранень під керівництвом хірурга-травматолога.
2. До показань для встановлення фільтра в порожнисту вену належить відсутність можливості розпочати медикаментозну профілактику у межах 48 годин після поранення і розвиток легеневої емболії під час медикаментозної профілактики.

Ендovasкулярні методики на основі катетерів, що використовуються для лікування травм у цивільного населення, тепер розширено на застосування в бойових умовах. Хоча ці методи є корисними для лікування невеликої групи бойових поранень, у фронтових умовах з обмеженими можливостями постачання ендovasкулярна техніка перебуває на ранніх етапах розвитку, тому її слід застосовувати під керівництвом хірургів з відповідною підготовкою або інтервенційних радіологів. До різновидів поранень і процедур, для яких можна застосовувати ендovasкулярну методику, належать центральні поранення грудної аорти і брахіоцефальних судин (підключичні і сонні) та деякі різновиди травм солідних органів і таза, де можна виконати емболізацію дротовою спіраллю. Встановлення фільтрів у порожнисту вену для зменшення ризику легневих тромбоемболічних явищ показано у пацієнтів, яким неможливо виконати медикаментозну профілактику або застосовувати гепарин. Травма-специфічні ендovasкулярні засоби для використання у зоні бойових дій перелічені в таблицях «Перелік травма-специфічних ендovasкулярних засобів у табличному форматі».

До показань для встановлення фільтра в нижню порожнисту вену належить відсутність можливості розпочати медикаментозну профілактику

низькомолекулярним гепарином у межах 48 годин після поранення і розвиток легеневої емболії під час медикаментозної профілактики. До прикладів протипоказань до медикаментозної профілактики належить значна черепно-мозкова травма, поранення солідних органів або таза із кровотечею. Рекомендується використовувати фільтр Günther-Tulip™ (Cook Medical, Inc.) з огляду на показники успішного застосування і можливість усунути його у певних обставинах. (Див. [«Перелік травма-специфічних ендovasкулярних засобів у табличному форматі»](#).)

## **ВИКОРИСТАННЯ СУДИННИХ ПРОТЕЗІВ**

### **Важливі моменти**

1. **ePTFE (Gortex) або дакрон** використовуються при судинних травмах у центральній ділянці тулуба (аорта, великі судини).
2. **Судинний протез допускається як крайній захід** при травмах кінцівок, якщо неможливо виконати забір вени.
3. **Якщо у пораненій кінцівці використано судинний протез, повідомте про це заклади вищого рівня, щоб забезпечити відповідне спостереження.**

Судинні протези з таких матеріалів, як ePTFE (Gortex) або дакрон слід використовувати для відкритої реконструкції аорти і великих судин тулуба; як кондуїт при пораненні судин кінцівки їх використовують надзвичайно рідко. Бойовий досвід свідчить про погане приживлення судинних протезів при пораненнях кінцівок і схильність до розвитку інфекцій у порівнянні з використанням підшкірної вени. Крім того, екстраполяція цивільних даних свідчить про покращення прохідності при використанні підшкірної вени для судинної реконструкції. У рідкісних випадках (а саме при застосуванні методики із контролем пошкоджень), якщо при судинній травмі кінцівки використовується судинний протез, слід повідомити про це заклади вищого рівня, щоб забезпечити належне спостереження або навіть усунення протеза та його заміну веною.<sup>2</sup>

## **ЗАБІР І ВИКОРИСТАННЯ АУТОЛОГІЧНОЇ ВЕНИ**

### **Важливі моменти**

1. Використовуйте обернуту велику підшкірну вену з непошкодженої кінцівки.
2. Виконайте доступ у ділянці сафенофemorального з'єднання або спереду від медіальної кісточки (стабільні локалізації).
3. Обов'язково позначте анатомічний дистальний кінець як «місце притоку», щоб венозний кондуїт був обернутим перед пришиванням.

4. Уведіть пластикову венозну або металеву канюлю 18 калібру з жолудеподібним потовщенням на кінці для роздування вени гепаринізованим фізіологічним розчином.

Підшкірна вена є оптимальним матеріалом для інтерпозиційного шунта або латки з огляду на її універсальність, стійкість до інфекцій, здатність до приживання в тканинах та сприятливі показники прохідності. Великі підшкірні вени стабільно локалізуються в ділянці сафенофеморального з'єднання (2 см медіальніше від лобкового горбка) або 1–2 см спереду від медіальної кісточки. Важливо правильно ідентифікувати сафенофеморальне з'єднання, щоб отримати доступ саме до основної підшкірної вени, а не до допоміжної гілки або передньої підшкірної вени (тобто вена має простежуватися назад до головного сафенофеморального з'єднання). Майже завжди вена у пораненого *in-situ* виглядає як «надто мала» або «неадекватна» внаслідок вазоконстрикції або спазму.

Тим не менш, після підтвердження, що отримано доступ саме до основної підшкірної вени, слід взяти зразок і роздути на інструментальному столику шляхом вливання гепаринізованого фізіологічного розчину з використанням пластикової венозної або металевої канюлі 14–18 калібру з жолудеподібним потовщенням на кінці. Наполегливість при виконанні цього прийому майже завжди дозволяє отримати дилатовану вену у значно кращому стані, готову для використання з метою реконструкції. Також слід обов'язково переконатися у правильній зворотній орієнтації вени, оскільки венозні клапани не пропускати кров у ретроградному напрямку.

## ПОКРИТТЯ М'ЯКИМИ ТКАНИНАМИ І ПОРУШЕННЯ АНАСТОМОЗУ

### Важливі моменти

1. **Закривайте місця судинної реконструкції** доступними життєздатними місцевими тканинами (м'язовими та жировими).

2. Якщо м'якої тканини для закриття немає, відведіть шунти від зони поранення.

3. Погано закритий судинний анастомоз може «розірватися», але не у ранній період (< 5 днів).

4. **Уникайте безпосереднього накладання губок для терапії ран від'ємним тиском** на судинні структури.

Закриття судинних реконструкцій м'якими тканинами необхідно виконувати для забезпечення приживання, а також запобігання інфекції і розривам. Оптимальним варіантом є негайне закриття місця реконструкції життєздатними місцевими м'якими тканинам (м'язовими і жировими). Над таким закриттям доцільно встановлювати апарат для терапії ран від'ємним тиском (VAC®, Kinetic Concepts Inc.), оскільки він забезпечує закриття пов'язку, що усуває рановий ексудат та зменшує бактеріальне навантаження. Доведено, що цей метод допомагає

виконувати відстрочене первинне закриття ран м'яких тканин над місцями венозної реконструкції або закриття шкірними трансплантатами. Сітчастий поропласт системи VAC® не слід розташовувати безпосередньо на судинах, проте при використанні над життєздатними тканинами, що закривають місце судинної реконструкції, VAC® продемонстрував відмінні результати без підвищення частоти ускладнень або розривів, пов'язаних із судинними протезами.

Якщо для закриття місця судинної реконструкції доступних тканин немає, можна вивести інтерпозиційний шунт із зони поранення через інший шкірно-м'язовий або навіть підшкірний шлях. Як крайній захід, у закладах II та III рівня можна залишити судинну реконструкцію із мінімальним закриттям, проте в таких випадках у закладах IV рівня слід виконати ретельне обстеження. У таких рідкісних випадках працівники закладів вищого рівня повинні намагатися перенести життєздатні тканини з інших локалізацій (кравецький м'яз, прямий м'яз живота або інші м'язи) з метою остаточного закриття реконструкції не пізніше 5–7 днів. Хоча заклади II та III рівня можуть залишати шунти із неповним закриттям, у таких випадках весь тягар відповідальності лягає на заклади IV рівня, які повинні виконувати перевірку, закриття, перенаправлення і навіть перев'язування шунта, щоб зменшити ризик катастрофічного розриву.

Важливо визнати, що навіть у найоптимальніших цивільних і бойових обставинах був і залишається ризик розриву анастомозу. Під час воєн в Іраку та Афганістані використання описаних вище стратегій лікування дозволило утримувати ризик розриву на прийнятному низькому рівні, що становив 1–2 %.<sup>15,23</sup>

## **ВИКОРИСТАННЯ АНТИКОАГУЛЯНТІВ/РЕКОМБІНАНТНОГО ФАКТОРА VII**

### **Важливі моменти**

1. **Гепаринізований фізіологічний розчин зазвичай вводять у концентрації 1000 од./літр**, хоча допускаються інші суміші з папаверином або без нього; проте немає доказів, що інші «венозні розчини» дають які-небудь переваги.
2. **Системної антикоагуляції** досягають шляхом введення 50 од./кг гепарину в/в разом із 1000 од. через 1 годину; з огляду на схильність бойових поранень до кровотечі повторні дози не рекомендуються.
3. «Регіональна антикоагуляція» — це промивання гепаринізованим фізіологічним розчином вхідних і вихідних судин.
4. **Застосування рекомбінантного фактора VII** більше не рекомендується.



## ПЕРЕЛІК ТРАВМА-СПЕЦИФІЧНИХ ЕНДОВАСКУЛЯРНИХ ЗАСОБІВ У ТАБЛИЧНОМУ ФОРМАТІ

**Таблиця 1. Візуалізаційні системи, ендоваскулярні витратні матеріали, провідники та інтродюсери**

Візуалізаційні системи і апаратне забезпечення			
Опис			Кількість
<p style="text-align: center;">Мобільний рентгенапарат General Electric із пакетом для судинної візуалізації (9800 або вище)</p> <p style="text-align: center;"><b>або</b></p> <p style="text-align: center;">Мобільний рентгенапарат Philips BV Pulsera із пакетом для судинної візуалізації</p>			<p>2</p> <p>(у закладах III рівня — 2 рентгенапарати із судинним пакетом в експлуатації, + 1 апарат на зберіганні; такий підхід довів свою доцільність на практиці).</p>
<p style="text-align: center;">Мобільна система введення контрастної речовини Medrad (не частина апарата КТ) Mark V ProVis PPD 110 60 507 з початковим набором витратних матеріалів</p>			1
<p style="text-align: center;">Мобільний апарат УЗД Zonare Z.ONE із пакетом для візуалізації периферичних судин</p>			1
<p style="text-align: center;">Таблиця для мобільного рентгенапарата: Steris Surgigraphic 6000 вольт: 100/120/220/230-240 Ампері: 5,0/4,2/2,4/2,0 Гц 50/60</p>			1
Витратні матеріали			
Компанія	Номер за каталогом	Опис	Кількість
Boston Scientific	44-169	Голка для введення в артерію / 18 калібр (10 шт. в упаковці)	20
Navilyst	45-994	Mini-Stick/5 Fr/Nitinol з провідником із плат. наконечником (набір для мікропроколів)	20
Boston Scientific	15-105	Пристрій для надування (кожний)	5
Boston Scientific	46-550	Пристрій для обертання провідника (12 шт. в упаковці)	25
Boston Scientific	15-322	Вхідний Y-подібний адаптер (10 шт. в упаковці)	20
Navilyst	90510002	Позасистемний контейнер для відходів об'ємом +/-500 мл	40
Navilyst	70055009	Триходовий запірний кран Namic +/-обертовий адаптер, правий порт/1050 фунтів на квадратний дюйм	50
Navilyst	91051483	Перехідник з матриці на обертовий адаптер 48" flexCI (1200PSI), трубки для ін'єкцій високого тиску	25
Провідники			
Компанія	Номер за каталогом	Опис	Кількість

Boston Scientific	46-502	Провідник Amplatz Super Stiff™ /0,035/260 см/J-подібний наконечник (5 шт. в упаковці)	10
Boston Scientific	46-525	Провідник Amplatz Super Stiff™ /0,035 см/180 (5 шт. в упаковці)	10
Boston Scientific	46-526	Провідник Amplatz Super Stiff™ /0,035 см/ 260 см (5 шт. в упаковці)	10
Boston Scientific	46-152	Zipwire™/0,035/180 см/кутовий наконечник (5 шт. в упаковці)	10
Boston Scientific	46-154	Zipwire™/0,035/260 см/кутовий наконечник (5 шт. в упаковці)	10
Boston Scientific	49-147	Стандартний початковий провідник із наконечником Bentson або J-подібним наконечником/0,035/180 см (5 шт. в упаковці)	10
Boston Scientific	49-157	Стандартний початковий провідник Розена /0,035/260 см (5 шт. в упаковці)	10

**Оболонки**

Компанія	Номер за каталогом	Опис	Кількість
----------	--------------------	------	-----------

**Початкові і короткі оболонки**

Boston Scientific	15-711B	Super Sheath™/5 Fr/11 см	10
Boston Scientific	15-962B	Super Sheath™ RO/6 Fr /11 см	10
Boston Scientific	15-963B	Super Sheath™ RO/7 Fr /11 см	10
Boston Scientific	15-964B	Super Sheath™ RO/8 Fr /11 см	10
Boston Scientific	15-966B	Super SheathC RO/7 Fr /25 см (10 шт. в упаковці)	10
Boston Scientific	15-967B	Super Sheath™ RO/8 Fr /25 см (10 шт. в упаковці)	10
Boston Scientific	15-969B	Super Sheath™ RO/9 Fr /11 см (10 шт. в упаковці)	10
Boston Scientific	15-727B	Super Sheath™ /11 Fr /11 см (10 шт. в упаковці)	10
Boston Scientific	15-740B	Super Sheath TM/14 Fr/11 см (10 шт. в упаковці)	10
Boston Scientific	15-739B	Super Sheath TM/14 Fr/25 см (10 шт. в упаковці)	10

**Довгі оболонки з малим діаметром**

Terumo	RSR01	Оболонка Destination®/6 Fr/45 см	5
Terumo	RSC05	Оболонка Destination®/6 Fr /90 см	5

**Довгі оболонки з великим діаметром**

Arrow International	CL-07980	Super ArrowFlex™/9 Fr /80 см	4
Arrow International	CL-71180	Super ArrowFlex™/11 Fr /80 см	4
Cook, Inc	G09691	Check-Flo™ G09691 RCFW-16.0P-38-30-RB/16Fr/30 см	4

**Таблиця 2. Катетери і балони**

<b>Катетери</b>			
Компанія	Номер за каталогом	Опис	Кількість

Boston Scientific	31-531	Imager™ II/Contralateral Flush/5/65 см	10
Boston Scientific	31-515	Imager™ II/Pigtail Flush/5Fr/100 см	10
Boston Scientific	31-410	Imager™ II/BERN/5Fr/65 см	10
Boston Scientific	31-405	Imager™ II/BERN/5Fr/100 см	10
Boston Scientific	31-414	Imager™ II/H1/5Fr/100 см	10
Boston Scientific	31-458	Imager™ II/Contra 2/5Fr/65 см	10
Cook Medical	G11209	Beacon Tip Visceral Selective HNBR5.0-38-80-P-NS-VS	10
Terumo Medical	CG505	Glidecath®/5/ST/65 см±	15
Terumo Medical	CG506	Glidecath®/5/ST/100 см±	15
AngioDynamics	12401812	Інфузійний/тромболітичний катетер Uni*fuse™ / 5Fr x 135 см x 10 см інфузійна довжинаΔ	2
AngioDynamics	12401813	Інфузійний/тромболітичний катетер Uni*fuse™ / 5Fr x 135 см x 20 см інфузійна довжинаΔ	2
AngioDynamics	12401815	Інфузійний/тромболітичний катетер Uni*fuse™ / 5Fr x 135 см x 40 см довжинаΔ	2

#### Балони для ангіопластики і податливі оклюзійні балони

Компанія	Номер за каталогом	Опис	Кількість
Medtronic, Inc.	REL46	Оклюзійний балон Reliant™ великого діаметру (46 мм)* (довжина 100 см, оболонка 12 Fr)	2
Boston Scientific	17-566	UltraThin™ SDS/4–40 мм/довжина постачання 75 см+ (оболонка 5Fr)	2
Boston Scientific	17-568	UltraThin™ SDS/4–40 мм/довжина постачання 135 см+ (оболонка 5Fr)	2
Boston Scientific	17-596	UltraThin™ SDS/5–40 мм/довжина постачання 75 см+ (оболонка 5Fr)	2
Boston Scientific	17-598	UltraThin™ SDS/5–40 мм/довжина постачання 135 см+ (оболонка 5Fr)	2
Boston Scientific	17-626	UltraThin™ SDS/6–40 мм/довжина постачання 75 см+ (оболонка 5Fr)	2
Boston Scientific	17-628	UltraThin™ SDS/6–40 мм/довжина постачання 135 см+ (оболонка 5Fr)	2
Boston Scientific	17-656	UltraThin™ SDS/7–40 мм/довжина постачання 75 см+ (оболонка 6Fr)	2
Boston Scientific	17-658	UltraThin™ SDS/7–40 мм/довжина постачання 135 см+ (оболонка 6Fr)	2
Boston Scientific	17-686	UltraThin™ SDS/8–40 мм/довжина постачання 75 см+ (оболонка 6Fr)	2
Boston Scientific	17-688	UltraThin™ SDS/8–40 мм/довжина постачання 135 см+ (оболонка 6Fr)	2
Boston Scientific	17-711	UltraThin™ SDS/9–40 мм/довжина постачання 75 см+ (оболонка 7Fr)	2

Boston Scientific	17-713	UltraThin™ SDS/9–40 мм/довжина постачання 135 см+ (оболонка 7Fr)	2
Boston Scientific	17-736	UltraThin™ SDS/10–40 мм/довжина постачання 75 см+ (оболонка 7Fr)	2
Boston Scientific	17-738	UltraThin™ SDS/10–40 мм/довжина постачання 75 см+ (оболонка 7Fr)	2

### Катетери

Компанія	Номер за каталогом	Опис	Кількість
Boston Scientific	31-531	Imager™ II/Contralateral Flush/5/65 см	10
Boston Scientific	31-515	Imager™ II/Pigtail Flush/5Fr/100 см	10
Boston Scientific	31-410	Imager™ II/BERN/5Fr/65 см	10
Boston Scientific	31-405	Imager™ II/BERN/5Fr/100 см	10
Boston Scientific	31-414	Imager™ II/H1/5Fr/100 см	10
Boston Scientific	31-458	Imager™ II/Contra 2/5Fr/65 см	10
Cook Medical	G11209	Beacon Tip Visceral Selective HNBR5.0-38-80-P-NS-VS	10
Terumo Medical	CG505	Glidecath®/5/ST/65 см±	15
Terumo Medical	CG506	Glidecath®/5/ST/100 см±	15
AngioDynamics	12401812	Інфузійний/тромболітичний катетер Uni*fuse™ / 5Fr x 135 см x 10 см інфузійна довжинаΔ	2
AngioDynamics	12401813	Інфузійний/тромболітичний катетер Uni*fuse™ / 5Fr x 135 см x 20 см інфузійна довжинаΔ	2
AngioDynamics	12401815	Інфузійний/тромболітичний катетер Uni*fuse™ / 5Fr x 135 см x 40 см довжинаΔ	2

### Балони для ангіопластики і сумісні оклюзійні балони

Компанія	Номер за каталогом	Опис	Кількість
Medtronic, Inc.	REL46	Оклюзійний балон Reliant™ великого діаметру (46 мм)* (довжина 100 см, оболонка 12 Fr)	2
Boston Scientific	17-566	UltraThin™ SDS/4–40 мм/довжина постачання 75 см+ (оболонка 5Fr)	2
Boston Scientific	17-568	UltraThin™ SDS/4–40 мм/довжина постачання 135 см+ (оболонка 5Fr)	2
Boston Scientific	17-596	UltraThin™ SDS/5–40 мм/довжина постачання 75 см+ (оболонка 5Fr)	2
Boston Scientific	17-598	UltraThin™ SDS/5–40 мм/довжина постачання 135 см+ (оболонка 5Fr)	2
Boston Scientific	17-626	UltraThin™ SDS/6–40 мм/довжина постачання 75 см+ (оболонка 5Fr)	2

Boston Scientific	17-628	UltraThin™ SDS/6–40 мм/довжина постачання 135 см+ (оболонка 5Fr)	2
Boston Scientific	17-656	UltraThin™ SDS/7–40 мм/довжина постачання 75 см+ (оболонка 6Fr)	2
Boston Scientific	17-658	UltraThin™ SDS/7–40 мм/довжина постачання 135 см+ (оболонка 6Fr)	2
Boston Scientific	17-686	UltraThin™ SDS/8–40 мм/довжина постачання 75 см+ (оболонка 6Fr)	2
Boston Scientific	17-688	UltraThin™ SDS/8–40 мм/довжина постачання 135 см+ (оболонка 6Fr)	2
Boston Scientific	17-711	UltraThin™ SDS/9–40 мм/довжина постачання 75 см+ (оболонка 7Fr)	2
Boston Scientific	17-713	UltraThin™ SDS/9–40 мм/довжина постачання 135 см+ (оболонка 7Fr)	2
Boston Scientific	17-736	UltraThin™ SDS/10–40 мм/довжина постачання 75 см+ (оболонка 7Fr)	2
Boston Scientific	17-738	UltraThin™ SDS/10–40 мм/довжина постачання 75 см+ (оболонка 7Fr)	2

Таблиця 3. Ендоваскулярні стенти

Без покриття, саморозгортальні				
Компанія	Номер за каталогом	Опис		Кількість
Boston Scientific	38948-6401	Sentinol™ 6 x 40 мм x 135 см довжина постачання+ (оболонка 6Fr)		2
Boston Scientific	38948-7401	Sentinol™ 7 x 40 мм x 135 см довжина постачання+ (оболонка 6Fr)		2
Boston Scientific	38948-8401	Sentinol™ 8 x 40 мм x 135 см довжина постачання+ (оболонка 6Fr)		2
Boston Scientific	38948-1401	Sentinol™ 10 x 40 мм x 135 см довжина постачання+ (оболонка 6Fr)		2
Саморозгортальні ендопротези та ендопротези аорти/великих судин із покриттям				
Компанія	Номер за каталогом	Опис		Кількість
W.L. Gore	VBC050502	Viabahn™ 5 x 50 мм x 120 см довжина постачання (оболонка 7Fr)		4
W.L. Gore	VBC060502	Viabahn™ 6 x 50 мм x 120 см довжина постачання (оболонка 7 Fr)		4
W.L. Gore	VBC080502	Viabahn™ 8 x 50 мм x 120 см довжина постачання (оболонка 8 Fr)		4
W.L. Gore	VBC100502	Viabahn™ 10 x 50 мм x 110 см довжина постачання (оболонка 11 Fr)		4
Компанія	Номер за каталогом	Пункт	Опис	Кількість
Medtronic	TB2222C116 X	M708499B001	TALENT торакальний 22 мм	1

Medtronic	TF2424C116X	M708499B001	TALENT торакальний 24 мм	1
Medtronic	TF2828C116X	M708499B001	TALENT торакальний 28 мм	1
<b>Компанія</b>	<b>Номер за каталогом</b>	<b>Опис</b>		<b>Кількість</b>
Medtronic	IEXC121255	AneuRx AAAAdvantage Iliac Limb Ext 12 мм		2
Medtronic	IEXC141455	AneuRx AAAAdvantage Iliac Limb Ext 14 мм		2
Medtronic	IEXC161655	AneuRx AAAAdvantage Iliac Limb Ext 16 мм		2
Medtronic	IEXC181855	AneuRx AAAAdvantage Iliac Limb Ext 18 мм		2
Medtronic	AEXC202040	AneuRx AAAAdvantage Aortic Cuff Extension 20 мм		2
Medtronic	AEXC242440	AneuRx AAAAdvantage Aortic Cuff Extension 24 мм		2
Medtronic	AEXC282840	AneuRx AAAAdvantage Aortic Cuff Extension 26 мм		2

Таблиця 4. Фільтри НПВ і допоміжні засоби

<b>Фільтри НПВ, знімні</b>				
<b>Номер за каталогом</b>	<b>Опис</b>			<b>Кількість</b>
Cook, Inc	IGTCFS-65-JUG	Gunther-Tulip/яремний		5
Cook, Inc	IGTCFS-65-FEM	Gunther-Tulip/стегновий		5
<b>Емболічні засоби, петлі, розширювачі, тромболітики, контрастні речовини з низькою осмолярністю</b>				
<b>Дротові спіралі, Cook Medical</b>				
<b>Номер за каталогом</b>	<b>Опис</b>			<b>Кількість</b>
G10415	Платинові дротові спіралі Tornado /0,035/5–3 мм MWCE-35-5/3-TORNADO			10
G10417	Платинові дротові спіралі Tornado /0,035/7–3 мм MWCE-35-7/3-TORNADO			10
G10413	Платинові дротові спіралі Tornado /0,035/10–5 мм MWCE-35-10/3-TORNADO			10
G26994	Платинові дротові спіралі Nester /0,035/6 мм MWCE-35-14-6-NESTER			10
G26995	Платинові дротові спіралі Nester /0,035/8 мм MWCE-35-14-8-NESTER			10
G26991	Платинові дротові спіралі Nester/0,035/10 мм MWCE-35-14-10-NESTER			10
G26992	Платинові дротові спіралі Nester/0,035/12 мм MWCE-35-14-12-NESTER			10
<b>Петлі, HATCH Medical, Inc (Angiotech)</b>				
<b>Номер за каталогом</b>	<b>Опис</b>			<b>Кількість</b>
392006010	EN SNARE/6–10 мм			5
392006020	EN SNARE/12–20 мм			5
<b>Розширювачі, Cook Medical</b>				

Номер за каталогом	Опис	Кількість
G10284	AQ® Hydrophilic/6F JCD6.0-35-20-NC	5
G102898	AQ® Hydrophilic/6F JCD8.0-38-20-NC	5
<b>Контрастні речовини/тромболітики</b> (зазвичай доступні у звичайній аптеці)		
Номер за каталогом	Опис	Кількість
	Omnipaque 180	10
	Tenektase (tPA)	10

---

## ДОДАТКОВА ІНФОРМАЦІЯ ЩОДО ЗАСТОСУВАННЯ ЗА НЕЗАТВЕРДЖЕНИМИ ПОКАЗАННЯМИ ЗГІДНО З СРГ

### МЕТА

Мета цього Додатка — надати роз'яснення політики та практики Міноборони щодо включення в Настанови СРГ «незатверджених» показань для продуктів, які були схвалені Управлінням з контролю якості продуктів харчування і лікарських засобів США (FDA). Це стосується незатверджених показань при застосуванні у пацієнтів, які належать до збройних сил.

### ВИХІДНА ІНФОРМАЦІЯ

Використання продуктів, схвалених FDA, за незатвердженими показаннями, надзвичайно поширене в медицині США і зазвичай не регулюється окремими нормативними актами. Проте, згідно з федеральним законодавством, у деяких обставинах застосування схвалених лікарських засобів за незатвердженими показаннями підлягає нормативним актам FDA, що регулюють використання «досліджуваних лікарських засобів». До цих обставин належить використання в рамках клінічних досліджень, а також, у військовому контексті, використання за незатвердженими показаннями згідно з вимогами командування. Деякі види використання за незатвердженими показаннями також можуть підлягати окремим нормативним актам.

## ДОДАТКОВА ІНФОРМАЦІЯ ЩОДО ЗАСТОСУВАННЯ ЗА НЕЗАТВЕРДЖЕНИМИ ПОКАЗАННЯМИ ЗГІДНО З СРГ

Включення в Настанови СРГ застосувань за незатвердженими показаннями не належить до клінічних випробувань і не є вимогою командування. Більше того, таке включення не передбачає, що армійська система охорони здоров'я вимагає, щоб лікарі, які працюють в структурах Міноборони, застосовували відповідні продукти за незатвердженими показаннями або розглядали їх як «стандарт лікування». Натомість, включення в Настанови СРГ застосувань за незатвердженими показаннями допомагає відповідальним медичним робітникам виконувати клінічну оцінку завдяки інформації про потенційні ризики та переваги альтернативних видів лікування. Рішення щодо клінічної оцінки належить відповідальному медичному працівнику в рамках відносин «лікар — пацієнт».

### ДОДАТКОВІ ПРОЦЕДУРИ

#### Виважений розгляд

Відповідно до вказаної мети, при розгляді застосувань за незатвердженими показаннями в Настановах СРГ окремо вказується, що такі показання не схвалені FDA. Крім того, розгляд підкріплений даними клінічних досліджень, в тому числі інформацією про обережне використання продукту та всі попередження, видані FDA.



**Моніторинг забезпечення якості**

Процедура Міноборони щодо застосувань за незатвердженими показаннями передбачає регулярний моніторинг забезпечення якості з реєстрацією результатів лікування та підтверджених потенційних побічних явищ. З огляду на це ще раз підкреслюється важливість ведення точних медичних записів.

**Інформація для пацієнтів**

Належна клінічна практика передбачає надання відповідної інформації пацієнтам. У кожних Настановах СРГ, що передбачають застосування за незатвердженими показаннями, розглядається питання інформації для пацієнтів. За умови практичної доцільності, слід розглянути можливість включення додатка з інформаційним листком для пацієнтів, що видаватиметься до або після застосування продукту. Інформаційний листок має в доступній для пацієнтів формі містити такі відомості: а) це застосування не схвалене FDA; б) причини, чому медичний працівник зі структури Міноборони може прийняти рішення використати продукт з цією метою; с) потенційні ризики, пов'язані з таким застосуванням.

---